シンポジウム

MRI 診断における最近の進歩

Recent Progress in Magnetic Resonance Imaging (MRI)

第529回新潟医学会

日　時　平成9年6月21日（土）午後1時50分～3時50分
会　場　新潟大学医学部　有壬記念館

司　会　酒井邦夫（放射線科）
演　者　岡本浩一郎（放射線科），樋口健史（放射線科），吉村宣彦（放射線科），加村　毅（放射線科），関　裕史（放射線科），藤井幸彦（脳機能解析学）
発言者　武藤輝一（新潟大学学長），木村元政（放射線部）

司会　MRI 診断における最近の進歩のシンポジウムを始めさせていただきます．近年の画像診断の著しい進歩のなかでも，MRI の進歩が最近特に注目を集めております．新潟医学会では平成元年に MRI の臨床と題するシンポジウムを開催しておりますが，今回はその後約10年を経ての開催となっております．今回のシンポジストは各領域の画像診断の最先端で活躍されている方々であります．では，第1席の脳の MRI 診断における最近の進歩についての岡本先生の講演からお願いします．

1) 中枢神経系の MRI 診断
―― 最近の進歩 ――

新潟大学医学部放射線医学教室（主任：酒井邦夫教授）
岡本浩一郎[1)]・古澤　哲哉[1)]
伊藤　寿介[2)]・酒井　邦夫[1)]

Recent Progress in MR Imaging of the Central Nervous System

Kouichirou OKAMOTO[1)], Tetsuya FURUSAWA[1)], Jusuke ITO[2)] and Kunio SAKAI[1)]

Departments of Radiology, Niigata University School of Medicine[1)] and Dentistry[2)]
(Director: Prof. Kunio SAKAI)

MR imaging has become the modality of choice for neuroimaging. Long examination time was one of the clinical issues of MR imaging, especially for acquiring T2-weighted images with spin-echo sequence. However, MR system has progressed recently and new techniques have become available. The use of segmented k-space method greatly facilitated reduction of the examination time. We can obtain T2-weighted images in a few minutes with this technique in combination with spin-echo sequence called "fast or turbo spin-echo (FSE or TSE)" imaging. In addition, fluid attenuated inversion recovery imaging (FLAIR) is now also clinically acceptable with the method. On FLAIR images, T2-elongated lesions are demonstrated more distinctly as hyperintense areas in contrast with hypointense cerebrospinal fluid (CSF). Constructive interference in steady state (CISS) imagining is a gradient-echo sequence. CSF and lymph in the inner ear are markedly hyperintense on CISS images. Because of thin sections (<1mm-thickness), thin nerves and vessels as well as inner ear structures are identified exactly on these images. Echo-planar imaging (EPI) is also clinically available. Diffusion-weighted images with EPI can demonstrate hyperacute infarction in a few seconds, which could not been detected with any other pulse sequences. Epidermoid cyst and brain abscess are markedly hyperintense on diffusion-weighted images. Therefore, diagnosis of the diseases is strongly supported with diffusion-weighted images. At present, MRI gives us not only morphological information but also functional one of the brain.

Key words: MR imaging, central nervous system, fast spin-echo imaging, diffusion weighted image
高速撮像法

Reprint requests to: Kouichirou OKAMOTO, Department of Radiology, Niigata University School of Medicine, Niigata City, 951-8510, JAPAN.

別刷請求先：〒951-8510 新潟市旭町通1番町
新潟大学医学部放射線医学教室　岡本浩一郎

中枢神経を構成する脳や脊髄は厚い骨で囲まれており，骨の存在が妨げとならない磁気共鳴画像（MRI）は，中枢神経系の最適な画像診断法として早期からその有用性が評価されてきた．前回のシンポジウムでもその有用性については述べたが[1]，この8年間で MR 装置・技術は大きく進歩し，もはや中枢神経系の最も重要な検査法としての地位を確立した．しかし MRI の基本原理は当時と不変であり，内因性パラメータを強調した T1 強調像，プロトン密度画像，T2 強調像を MRI の基本画像としてスピンエコー（SE）法で得ていることも同じである．しかし現在では高速撮像法である fast (turbo) spin-echo（FSE or TSE）法を用いており，グラジエントエコー（GRE）法でも constructive interference in steady state imaging（CISS）などの新しい撮像法が臨床に応用されている．また当時の装置では不可能であったエコープラナー法（EPI）も新しい装置では可能となり，従来の形態画像とは異なった拡散強調像も容易に得られるようになっている．今回のシンポジウムでは我々が日常臨床に用いている FSE 法，拡散強調像，CISS について実際の症例を供覧しながらその有用性について述べる．

1. 撮　像　時　間

X線 CT（以下 CT）と異なり，MRI では頭蓋骨の存在が脳の画像化の妨げとならないため，CT では骨によるアーチファクトの影響の強い後頭蓋窩や内耳道内，トルコ鞍内なども詳細に観察することができる．また CT と比べはるかに優れた組織コントラスト分解能を有するため，CT では描出できなかった病変を検出することが可能であり，磁場の方向を電気的に変えられることから，患者の体位を変えることなく任意の方向の断層像を得ることができるなど多くの利点がある[1]．しかし MRI の欠点として検査時間の長いことが挙げられていた[1]．SE 法では撮像時間が繰り返し時間（TR）×位相エンコーディング数×加算回数で規定されるため，TR が0.6秒の T1 強調像を得るためには2回加算で $0.6\times256\times2=307.2$ 秒，約5分かかる．T2強調像を得るために TR を3秒とすると，256×256 マトリックスの画像では加算回数を1回としても $3\times256\times1=768$ 秒，即ち約13分が必要である．実際の撮像に際しては，位置決め用画像を撮像したり，撮像後にコンピュータがイメージデータから画像を構成するための時間が必要であり，軸位のみの T1 強調像，T2 強調像，造影 T1 強調像を得るだけでも実際には1人約40分の時間がかかっていた．

撮像時間の短縮をするためには TR，マトリックス数，加算回数を小さくすればよいのであるが，SE 法では TR を短縮すると T2 強調効果が小さくなり，マトリックス数や加算回数を減らせば画質の劣化をきたす．ハーフフーリエ法を用いれば半分のデータで画像再構成が可能であるため撮像時間も 1/2 となるが，信号雑音比（S/N）は $1/\sqrt{2}$ に低下しやはり画質は劣化する．

2. 高速撮像法について

TR を短縮する方法として GRE 法がある．GRE 法では SE 法では補償されていた T2* の影響を受けるようになる．このため鉄（Fe^{3+}）沈着や石灰化の検出には優れているが，磁化率の変化が画像に影響するため副鼻腔や側頭骨含気の影響で頭蓋底付近の評価が困難となってしまい，磁場の不均一性による信号低下も生じる．しかし短い TE は flow related enhancement を強調するため，MR angiography に応用されている．

SE 系の高速撮像法としては FSE（TSE）法がある．SE 法では1回の TR で1回の位相エンコーディング（PE）を行うが，FSE 法では1回の TR で複数回の PE を行う segmented k-space 法を用いる[2]．このため1回の TR でおこなう PE の回数（エコートレイン数）をNとすると，撮像時間は 1/N に短縮される．我々は N=7 としており，T2 強調像は2分強で得られる．FSE 法で撮像された T2 強調像を SE 法によるものと比較すると，皮下や眼窩などの脂肪が FSE 法では SE 法より高信号となるが，高信号病変の検出には全く差がないため現在臨床では FSE 法により T2 強調像が短時間で撮像されている．しかし，FSE 法では磁化率の変化による効果が低いため，鉄沈着などの検出が悪い．このため生理的変化として鉄沈着の生じる黒質や赤核の低信号の描出が不良となったり，ヘモジデリン沈着を伴う小さな出血性病変の検出が困難となる．脳膿瘍ではマクロファージの産生するフリーラジカルにより，SE 法の T2 強調像では辺縁部に特徴的な低信号が認められるが[3]，この低信号も検出しにくくなり診断に影響する可能性がある．一方 FSE 法では時間短縮の得られた分，撮像方向を変えた T2 強調像を得たり，マトリックス数を増やして空間分解能を上げたり，加算回数を増やして S/N の良い画像を得たり，TR を延長して T2 強調の強い画像を得たりすることが可能である．プロトン密度画像は T2 強調像と同時に得ることができるが，FSE 法では実効エコー時間が延長し，水とのコントラストが低下するため従来の SE 法とは異なり脳脊髄液が低信

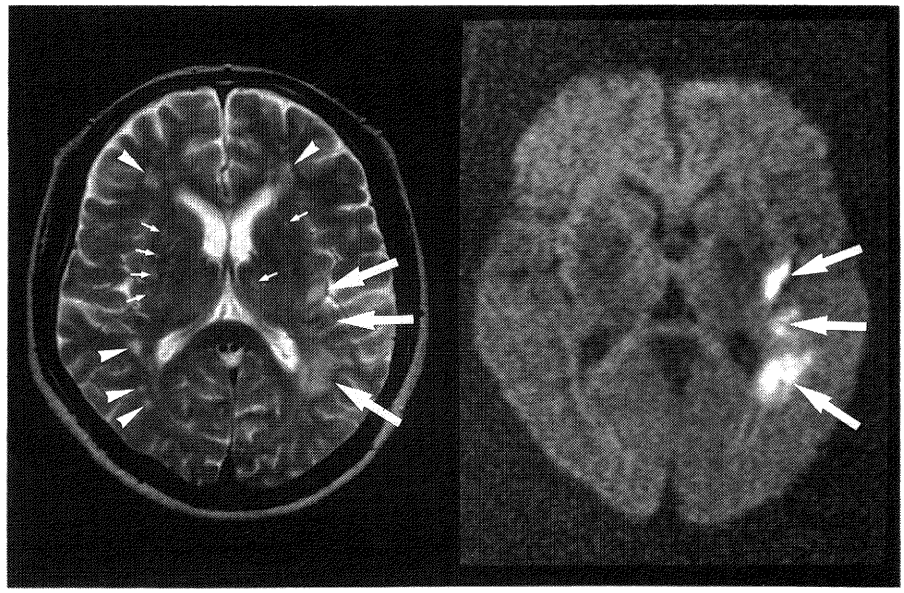

図 脳梗塞症例（64歳男性）.
発症後2日目の MRI. 左：SE 法による T2 強調像. 右：EPI 法による拡散強調像. T2 強調像では慢性虚血性白質病変が高信号域として多発しているのが認められるが，新しい梗塞巣は不明である（**図左**）. しかし拡散強調像では，新しい梗塞巣が明瞭な高信号域として左側脳室三角部外側に認められる（**図右，矢印**）.

号とはならない. このため SE 法のプロトン密度画像では比較的容易であった脳表や脳室近傍など脳脊髄液に接する部位の高信号病変の識別が FSE 法ではむずかしい. 我々は脳脊髄液が低信号となり，T2 延長病変がより高信号となるような撮像法である fluid attenuated inversion recovery（FLAIR）法をほぼ全例で加えている. FLAIR 法も segmented k-space 法を用いることにより約4分で得られる.

3. 拡散強調画像 diffusion weighted images

拡散強調画像は SE 法の 180°パルス前後で拡散を検出するための傾斜磁場パルスを加えることにより得られるが[4]，SE 法では撮像時間が長く実用的ではなかった. しかし EPI が臨床機でも可能となり，拡散強調画像も臨床で容易に得られるようになった. 拡散強調画像では，従来の形態を反映した画像とは全く異なり，プロトンの動きの自由度を画像化することができる. このため病変検出能の高い T2 強調像でも検出できないような超急性期の脳梗塞を拡散強調画像では高信号病変として検出できる. 可逆性の一過性虚血病変を不可逆性の脳梗塞巣と区別したり，新しい梗塞巣を慢性の虚血性病変と区別することも可能である（図）.

新しい脳梗塞以外にも拡散強調像で高信号となる病変が知られている. 腫瘍性疾患では類上皮腫が拡散強調画像で著明な高信号となる. 類上皮腫は T1，T2 強調像では脳脊髄液とほぼ等しい信号強度を示すため，しばしば腫瘍の存在や進展範囲が不明瞭であったが，拡散強調像では著明な高信号となるため存在診断が容易で進展範囲もかなり正確に知ることができるようになった. なお，GRE 法の1つである CISS では脳脊髄液やリンパ液が高信号となり，スライス厚も 0.7～0.8 mm と非常に薄くできることから，内耳構造（膜性迷路）を高信号域として描出することや[5]，脳槽内を走行する脳神経や血管などを低信号として描出することに優れている. CISS では類上皮腫でも病変の内部性状や腫瘍の境界，更に周囲を走行する脳神経や血管を詳細に描出することが可能となった. コンピュータの処理能力向上に伴って，短時

間のうちに任意の角度での CISS 再構成画像なども簡単に得られるようになり，3次元で内耳を立体的に観察することも可能である．

脳膿瘍は輪状造影効果を示す疾患の1つとして知られているが，SE 法の T2 強調像では辺縁部の T2 強調像での低信号が特徴的所見といわれていた[3]．しかし FSE 法ではこの特徴的な低信号が検出しにくい．脳膿瘍の診断に際しては，輪状造影効果を示す他の悪性神経膠腫（膠芽腫）や転移性腫瘍などとの鑑別が重要であるが，脳膿瘍では拡散強調像で著明な高信号を示すことが特徴であり，鑑別が容易である．

結　　語

FSE 法に代表されるような高速撮像法が現在の MRI 検査の主流であり，SE 法と GRE 法の両者を合わせた GRASE 法も高速撮像法の1つとして用いられている．今や MRI の検査時間は CT よりも短くなった．また GRE 法でも従来の FLASH 法や FISP 法に加え，CISS など新たな撮像法も臨床応用されるようになった．最も大きな進歩の1つとして EPI が臨床機でも可能となったことも挙げられる．これらの進歩により MRI は従来の形態診断に加え，拡散強調像など形態以外の情報をも画像化できるようになり，MR 診断の可能性を広げてくれた．しかし現在でもまだ十分有用性を評価されていない撮像法も多く，今後も新しい撮像法が次々と加わってくると考えられる．少しずつこれらの撮像法に臨床的評価を加え，数多い撮像法の中から臨床に有用な撮像法を取捨選択して用いてゆくことが必要である．

参　考　文　献

1) **岡本浩一郎**：脳の MRI 診断．新潟医学会誌，**104**：702～706，1990．
2) **吉川宏起，戸辺公子，鈴木捷三**：高速撮像法．日医放会誌，**55**：付録 2～8，1995．
3) **Haimes, AB., Zimmerman, RD., Morgello, S., Weingarten, K., Becker, RD. and JennisR, Deck MDF.**：MR imaging of brain abscesses. AJR, **152**：1073～1085，1989．
4) **Stejskal, EO. and Tanner, JE.**：Spin diffusion measurements：spin-echoes in the presence of a time-dependent field gradient. J. Chem. Phys **42**：288～292，1965．
5) **Casselman, JW., Kuhweide, R., Deimling, M., Ampe, W. and Dehaenel, Meeus L.**：Constructive interference in steady state-3DFT MR imaging of the inner ear and cerebellopontine angle. AJNR, **14**：47～57，1993．

2）骨・関節 MRI 診断における最近の進歩

新潟大学医学部放射線医学教室（主任：酒井邦夫教授）

樋口　健史・酒井　邦夫

Recent Advances in MR Imaging of Bone and Joints

Takesi HIGUCHI and Kunio SAKAI

Departments of Radiology, Niigata University School of Medicine

(Derector: Prof. Kunio SAKAI)

Advances in MR technology have enabled us to obtain high-quality images of bone and joints. In this article we described the efficacy of three new techniques. 1) FS

Reprint requests to: Takesi HIGUCHI, Department of Radiology, Niigata University School of Medicine, Niigata City, 951-8510, JAPAN.

別刷請求先：〒951-8510 新潟市旭町通1番町 新潟大学医学部放射線医学教室　樋口健史