繰り返す冠攣縮性狭心症発作により，心筋梗塞と広範な壁運動低下をみた1例

工藤　路子・政二　文明
皆川　史郎・小川　　理
新潟県立中央病院　循環器科

古寺　邦夫・福永　　博
新潟労災病院　内科

高野　　諭
高野内科循環器科クリニック

A Case of Myocardial Infarction with Broad Left Ventricular Dysfunction Caused by Recurrent Coronary Artery Spasm

Michiko KUDO, Fumiaki MASANI
Shiro MINAGAWA and Osamu OGAWA

Department of cardiology,
Niigata prefectural central hospital

Kunio KODERA and Hiroshi FUKUNAGA

Department of internal medicine,
Niigata workmen's accident hospital

Satoru TAKANO

Takano internal medicine and cardio-vascular clinic

Abstract

A 65-year-old man admitted with a diagnosis of acute myocardial infarction with recurrently preceded anginal symptoms.

He had experienced coronary angiography several years ago, and was diagnosed as vasospastic

Reprint requests to: Michiko KUDO
Department of Internal Medicine
Kudo Hospital
3-5-13 Omachi,
Joetsu 943-0833 Japan

別刷請求先：〒943-0833　新潟県上越市大町3-5-13
工藤病院内科　　工藤路子

angina. But his medical compliance was poor.

At emergent coronary angiography, spontaneous spasm of the proximal circumferential branch appeared, and his electrocardiography showed typical ST elevation in the leads of Ⅱ, Ⅲ, aVF, at the same time. Intracoronary nitroglycerin resolved the coronary spasm and we could find no abnormal region in any other coronary artery.

His left ventriography showed broad inferior and lateral dysfunction.

From these clinical profiles, his left ventricular dysfunction seemed to be caused by recurrent vasospasm.

This is a rare case which shows a direct evidence that coronary vasospasm caused acute myocardial infarction.

Key words: vasospastic angina, acute myocardial infarction, broad left ventricular dysfunction

はじめに

冠攣縮性狭心症は，日常診療の場で比較的遭遇する頻度の高い疾患であり，その予後は一般的に良好であるとされている[1)2)].
その一方で，急性心筋梗塞の急性期の冠動脈造影では有意狭窄が存在しないことから，冠攣縮が原因で心筋梗塞に至ったと考えられる症例の報告が散見される[3)－5)].

我々は今回，急性心筋梗塞の発症直後において責任冠動脈に高度の冠攣縮が存在し，冠攣縮を解除した後に有意狭窄はみられなかったものの心筋壊死をきたした症例を経験した．本症例は冠攣縮によって心筋梗塞や広範囲な左室壁運動の低下が起こったものと考えられ，若干の文献的考察を加えて報告する．

症　例

患者：65歳，男性．

家族歴：特記すべきことなし．

冠危険因子：タバコを1日20本，50年間喫煙．

既往歴：特記すべきことなし．

現病歴：1995年7月頃から，早朝安静時を中心に数分間持続する胸部圧迫感が出現した．近医を受診し，トレッドミル運動負荷試験を施行されたが異常を認めず，冠攣縮性狭心症の疑いで同年8月，当科に初回の入院となった．心臓カテーテル検査にて，冠動脈には有意狭窄を認めなかったが，アセチルコリン50μgを右冠動脈に注入したところ，#4番に90％の冠攣縮が誘発され，同時に発作時と同様の胸部圧迫感と心電図上Ⅱ，Ⅲ，aVFにSTの上昇が出現したことから冠攣縮性狭心症と診断された．ニフェジピン持効錠40mg/日投与にて，一時発作は消失したが，1996年8月より発作が再燃し，頻度が次第に増悪したため，再度冠動脈造影が施行された．前回同様にコントロール造影では狭窄は認められなかったが，アセチルコリン100μgを左冠動脈に注入したところ，左回旋枝本幹の近位部に90％の狭窄が誘発され，胸部圧迫感が出現し，前回と同様にⅡ，Ⅲ，aVFでSTの上昇が出現した．

その後，ニフェジピン持効錠60mg/日，イソソルビド40mg/日に変更するも，内服のコンプライアンスは不良で，発作は完全には抑制されなかった．

2000年6月30日未明，胸部圧迫感が出現した．ニトログリセリン舌下錠を舌下したものの症状が改善しないため，近医を受診した．心電図上，Ⅱ，Ⅲ，aVFでSTの上昇が出現し，ニトログリセリンの持続点滴投与にても改善しないことから急性心筋梗塞の疑いで当科に緊急入院となった．

入院時理学所見：身長168cm，体重52kg，血圧140/70mmHg，脈拍80/分，整．心雑音や過剰心音は聴取されなかった．肺野にラ音を聴取せず，肝脾腫大および下腿浮腫は認められなかった．

表1　入院時検査所見

＜尿検査＞		＜生化学・血清学的検査＞	
蛋白	(−)	TP	6.1g/dl
糖	(−)	Alb	3.5g/dl
潜血	(−)	T-bil	0.6mg/dl
		D-bil	0.1mg/dl
＜血液検査＞		AST	78 IU/l
WBC	2900/μl	ALT	23 IU/l
RBC	347×10⁴/μl	LDH	320 IU/l
Hb	13.0 g/dl	Na	137mEq/l
Ht	39.6%	K	4.1mEq/l
Plt	18.1×10⁴/μl	Cl	105mEq/l
		BUN	9.0mg/dl
＜凝固関連検査＞		Cr	0.6mg/dl
PT	56%	CPK	407 IU/l
Fbg	183mg/dl	CPK-MB	28 IU/dl
TTO	76%	CRP	0.0mg/dl
		T-chol	193mg/dl
		HDL	82mg/dl
		TG	70mg/dl
		FBS	89mg/dl

AST, CPK, CPK-MBの上昇を認める.

入院時検査所見（**表1**）：AST, CPK, CPK-MBの上昇を認めた.
心電図では，Ⅱ，Ⅲ，aVFで陰性T波がみられた.近医でみられたSTの上昇は改善していた.

胸部X線写真では，心胸比は48%で，肺うっ血は認めなかった（**図1**）.

心エコー図では，びまん性の左室壁運動の低下を認めたが，特に後下壁では壁運動低下が高度であった．左室拡張末期径は4.6cmであった．壁厚は保たれ，輝度の上昇，弁逆流は認めなかった.

入院後経過：以上の所見から後下壁の急性心筋梗塞が疑われ，緊急冠動脈造影をおこなった．不整脈の発生はなく血行動態も安定していたが，冠動脈造影開始時に再び胸部圧迫感が増悪し，心電図上，Ⅱ，Ⅲ，aVFでST上昇が再度出現した（**図2中**）.

同時におこなった冠動脈造影では，右冠動脈には有意狭窄を認めなかったが（**図3**），左冠動脈は亜硝酸剤の静脈内持続投与中にも関わらず，回旋枝の全長にわたる高度の冠攣縮がみられ，造影遅延を伴った（**図4**）.

図1　入院時胸部レントケン写真

この部位は，以前にアセチルコリン負荷で冠攣縮が誘発された部位と同一であった.
硝酸イソソルビドの冠動脈内投与をおこなったところ回旋枝は拡張し（**図5**），胸部症状は消失，心電図上のSTも基線に復した（**図2右**）．冠動脈内には血栓の形成は認めなかった.

左室造影ではびまん性の壁運動の低下がみられたが，特に後壁と後側壁では高度の収縮低下を示していた．左室駆出分画は34％で僧帽弁逆流は認めなかった.

その後，硝酸イソソルビドの静脈内持続投与を行ったが，心電図上Ⅱ，Ⅲ，aVFでST上昇を伴う狭心症発作が繰り返し出現するため，ニコランジルの静脈内持続投与を追加したところ，発作は消失した．CPKは入院時に最高値を示し，以後は減少した．アムロジピンの内服を開始すると共にイソソルビドとニコランジルを経口投与に切り替えた（**図6**）．その後発作は消失し退院となった．経過中におこなったエルゴメーター運動負荷タリウム心筋シンチグラムでは心室中隔後壁側から後下壁の広い範囲で再分布を伴わない高度の取り込みの低下を認め，経時的におこなった心エコーでも左室壁運動の改善はみられなかった.

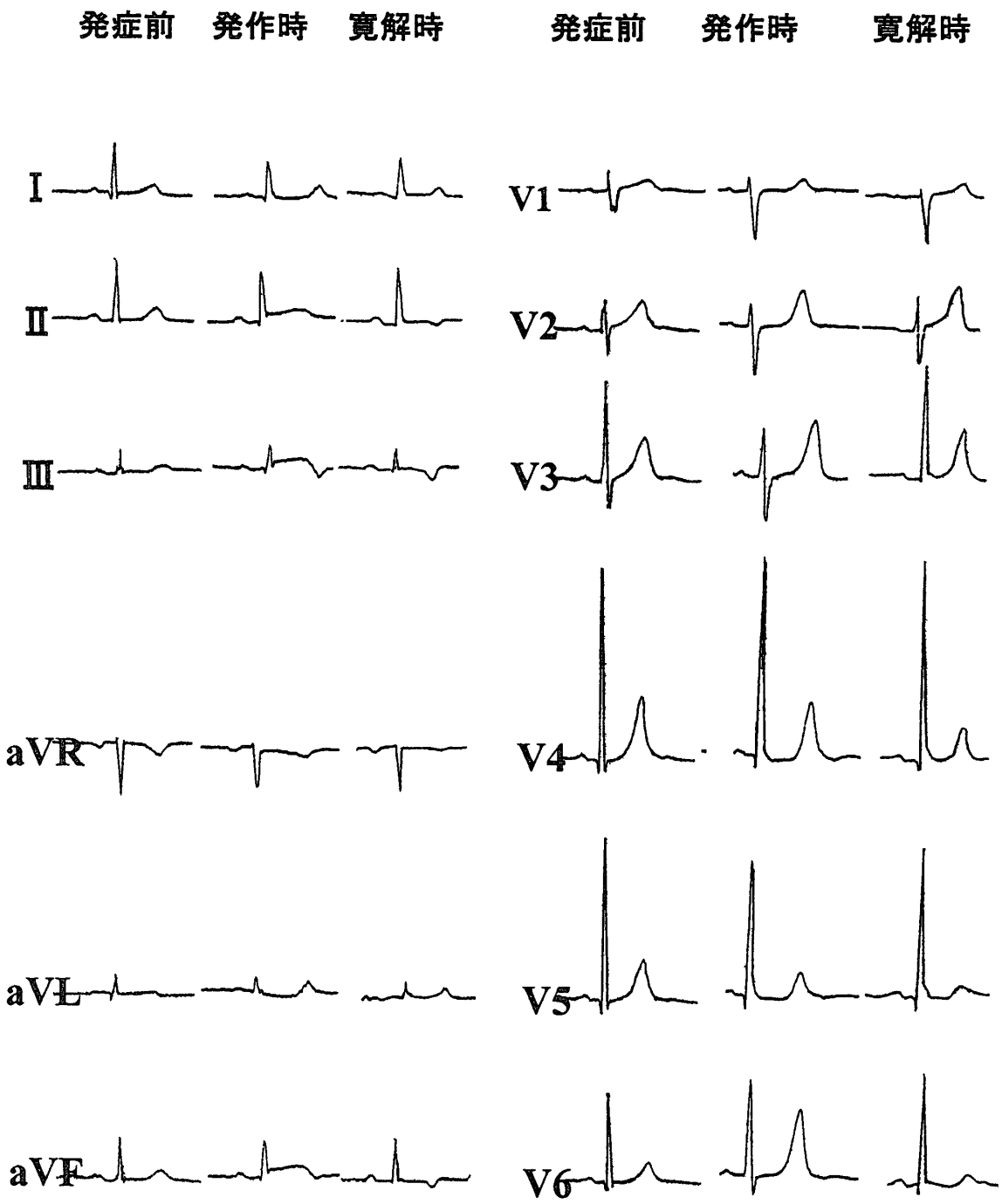

図2　12誘導心電図の経時的変化

左は，急性心筋梗塞発症前（1998年9月），無症状時でST変化は認めない．中は冠動脈造影開始時，再び胸部圧迫感が増悪した際の記録で，II，III，aVFでST上昇が出現している．
右は亜硝酸剤注入後，回旋枝が拡張し，症状も消失したときの記録で，II，III，aVFのST上昇は基線に復し，陰性Tが出現している．

考　　察

臨床的に急性心筋梗塞と診断された症例において，急性期以降の冠動脈造影に器質的狭窄を認めないことが稀ならず経験される．このような正常冠動脈の心筋梗塞は全心筋梗塞の数％から40％に

図3　発作時の右冠動脈造影
有意狭窄は認めない.

図4　発作時の左冠動脈造影.
回旋枝入口部に高度，び慢性の冠攣縮が生じている（矢印）.

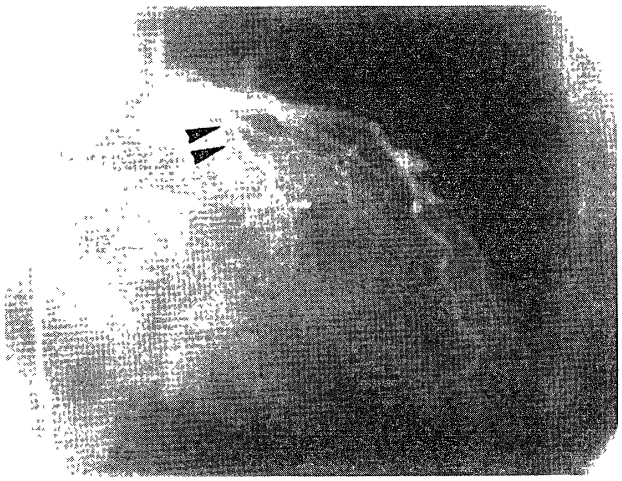

図5　ニトログリセリン冠注後の左冠動脈造影.
発作時に冠攣縮が存在した部分（矢頭）は拡張している.

及ぶとされているが，その原因の一つとして冠攣縮による一過性の冠閉塞が推測されている[6)－11)]. 実験的にはブタの冠動脈にセロトニンを注入し人為的に冠攣縮を生じさせた場合に，器質的狭窄がなくても急性心筋梗塞が生じることが証明されており，その発生頻度は冠攣縮が遷延するほど高くなるという[12)]. しかしながら，ヒトにおいて冠攣縮が原因で急性心筋梗塞がおこることを確認した報告は多くない[3)4)].

本例は有意狭窄のない冠動脈の高度かつ持続的な攣縮により，その支配領域で無収縮を認め，心電図変化，CPKをはじめとする心筋逸脱酵素の上昇を伴うことから，冠攣縮が原因で急性心筋梗塞が引き起こされたと考えられる.

冠攣縮により急性心筋梗塞がおこる機序については，以前から血栓の関与が指摘されていた[13)14)]. 最近では，冠攣縮性狭心症の発作時には血漿中のfibrinopeptide Aの上昇やplasminogen activated inhibitorの低下がみられるなど，血液凝固に関連する物質の亢進が冠攣縮と密接な関わりがあることが報告されている[15)－17)]. さらに，これらの物質の血中濃度の日内変動が冠攣縮性狭心症の発作頻発時間と関連することも報告されている[18)]. また血栓形成や冠攣縮の誘起にアルコールが関連するとの報告もあり，本症例も大酒家であったことから，アルコールが冠攣縮の誘起，遷延を引き起こした可能性が否定できない[19)].

一般に冠攣縮性狭心症の予後は良好で，急性心筋梗塞を発症するのは5％以下と報告されており[1)2)]，カルシウム拮抗剤の有効性もすでに確立されている[20)21)]. しかし冠攣縮性狭心症では突然死があることは，よく知られており[3)]，その予防は本症の治療上，最も重要な点である. 特に，難治性でコントロールに多種，大量の薬剤を要する症例は心室頻拍，心室細動を伴いやすく突然死の危険性が高い

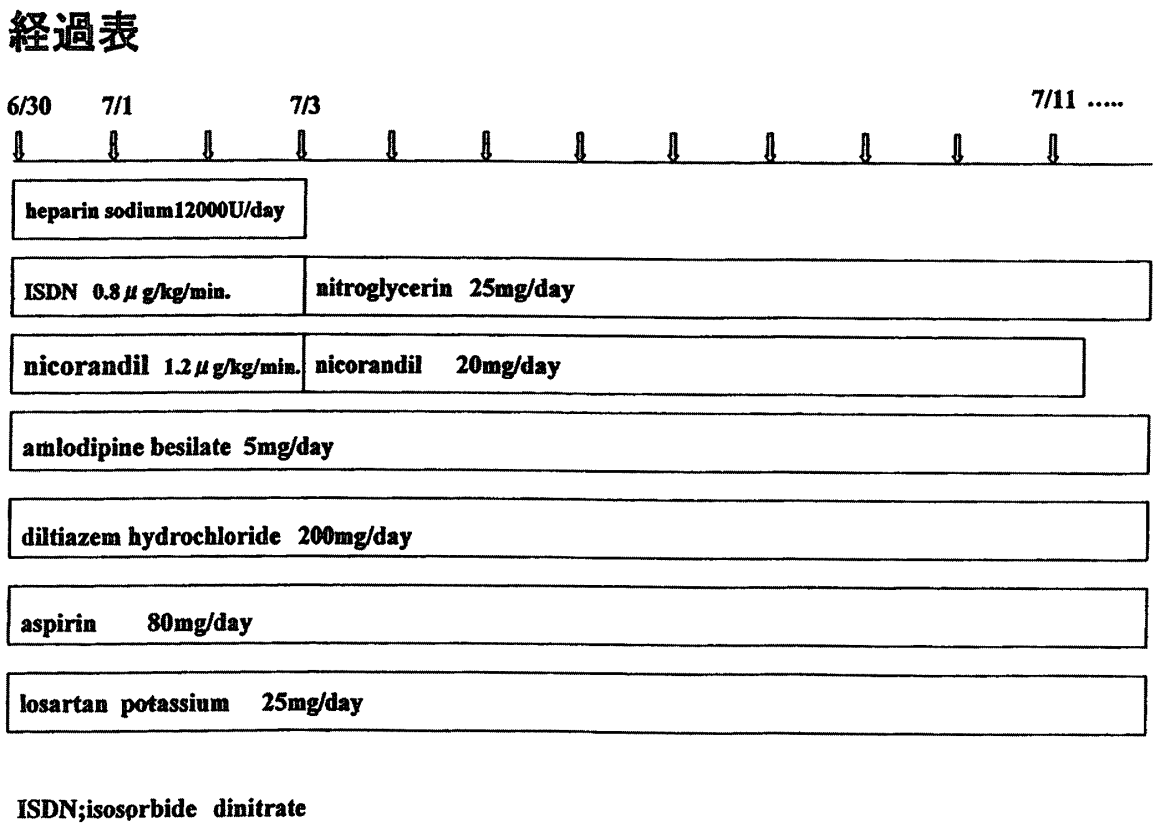

図６　治療経過.

とされる[20].

それに加えて，コントロール不良な症例では，本例のように心筋梗塞により継続的な心筋障害が起こり心機能の低下が引き起こされることによって予後不良となる可能性も推測される.

本症例もハイリスク例と考えられ，慎重な経過観察を要するものと考えられる.

以上，繰り返す冠攣縮性狭心症発作により，広範な壁運動の低下を伴う心筋梗塞をきたした１例を報告した.

参考文献

1) Kishida H, Hata N, Kusama Y, Suzuki T, Saito T, Nejima J, Otsu F, Yasutake M, Koumi S and Nakagomi A: Factors influencing the clinical course and the long-term prognosis of patients with variant angina. Jpn Heart J 28: 293-306, 1987.

2) Lambert C Jr. and Pepine C: Coronary artery spasm and acute myocardial infarction. Cardiovasc Clin 20: 131-140, 1989.

3) Jang IK: Acute myocardial infarction and coronary spasm. N Engl J Med 330: 1420, 1994.

4) Hiasa Y, Ishida T, Aihara T, Bando M, Nakai Y, Kataoka Y and Mori H: Acute myocardial infarction due to coronary spasm associated with L-thyroxine therapy. Clin Cardiol 12: 161-163, 1989.

5) Buda AJ and Macdonald IL: Coronary artery spasm during acute myocardial infarction. Acta Cardiol 36: 295-300, 1981.

6) Takaoka K, Yasue H and Horio Y: Possible role of coronary spasm in acute myocardial infarction precipitated by hyperventilation. Br Heart J 59 : 256-258, 1988.

7) Lip GYH, Ray KK and Shiu MF:Coronary spasm in acute myocardial infarction. Heart 80:197-199,

1998.
8) Oliva PB: What is the evidence for and the significance of spasm in acute myocardial infarction? Chest 80: 730-735, 1977.
9) Oliva PB and Breckinridge FJ: Acute myocardial infarction with normal and near normal coronary arteries. Am J Cardiol 40: 1000-1007, 1977.
10) Johnson AD and Detwiler JH: Coronary spasm, variant angina and recurrent myocardial infarctions. Circulation 55: 947-950, 1977.
11) Oliva PB and Breckinridge JC: Arteriographic evidence of coronary arterial spasm in acute myocardial infarction. Circulation 53: 366-374, 1977.
12) Kuga T, Tagawa H, Tomoike H, Mitsuoka W, Egashira S, Ohara Y, Takeshita A and Nakamura M: Role of coronary artery spasm in progression of organic coronary stenosis and acute myocardial infarction in a swine model. Circulation 87: 573-582, 1993.
13) Pasternak RC and DeSanctis RW: Acute myocardial infarction with normal coronary arteries. Am J Cardiol 42: 1057-58, 1978.
14) Legrand V, Deliege M, Henrard L, Borand J and Kulbertus H: Patients with myocardial infarction and normal coronary angiogram. Chest 6: 678-685, 1982.
15) Oshima S, Ogawa H, Yasue H, Okumura K, Matsuyama K and Miyagi H: Increased plasma fibri-nopeptide A levels during attacks induced by hyperventilation in patients with coronary vasospastic angina. J Am Coll Cardiorol 14: 150-154, 1989.
16) Ogawa H, Yasue H, Oshima S, Okumura K, Matsuyama K and Obata K: Circadian variation of plasma fibrinopeptide A level in patients with va-riant angina. Circulation 80: 1617-1626, 1989.
17) Sakamoto T, Yasue H, Ogawa H, Misumi I and Masuda T: Association of patency of the infarctrelated coronary artery with plasma levels of plasminogen activator inhibitor activity in acute myo-cardial infarction. Am J Cardiol 70: 271-276, 1992.
18) Masuda T, Ogawa H, Miyao Y, Yu Q, Misumi I, Sakamoto T, Okubo H, Okumura K and Yasue H: Circadian variation in fibrinolytic activity in pa-tients with variant angina. Br Heart J 71: 156-161, 1994.
19) Williams MJA, Restieaux NJ and Low CJS: Myocardi-al infarction in young people with normal coronaryarteries. Heart 79: 191-194, 1998.
20) Yasue H, Omote S, Takizawa A and Nagao M: Coronary arterial spasm in ischemic heart disease and its pathogenesis. Circ Res 52: 147-152, 1983.
21) Feldman RL: A review of medical therapy for coronary artery spasm. Circulation 75 (suppl. 5): 96-102, 1987.

（平成14年9月10日受付）