

3. 蝶形骨洞から上咽頭までの進展を呈した小児前頭蓋底腫瘍

矢向今日子*, 栗原 秀行*, 大谷 敏幸*, 石内 勝吾*,
藤巻 広也*, 斎藤 延人*, 佐々木富男*, 吉田 孝友**

*群馬大学附属病院脳神経外科

**同 病理学第1

1歳7ヶ月の男児に偶然前頭蓋底腫瘍が見つかった。大きさは45×54×47mm, 下方は蝶形骨洞から上咽頭に達しており, 小さな石灰化, cystを伴っていた。CT上 iso~low, MRI上 T1WIで iso~軽度 high, T2WIでは軽度 high で不均一,

Gdにて造影されなかった。2mm sliceのMRIでは周囲の脳と連続性はみられなかった。Mass effectは認めなかったがPETでは, 糖代謝, アミノ酸代謝が著明に上昇している所見が得られた。

右前頭側頭開頭による部分摘出術を施行した。

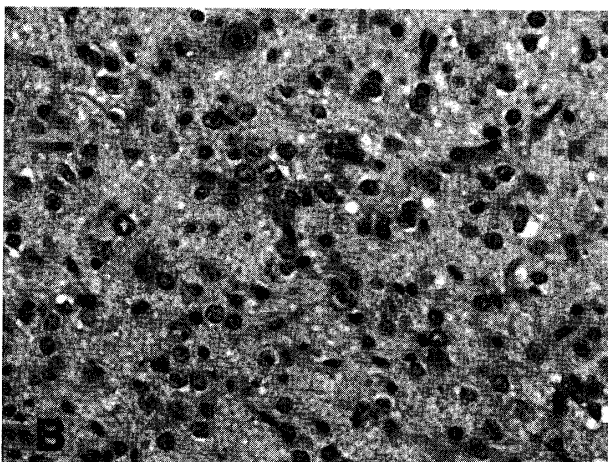


図 A, B 正常の皮質層構造は失われ, 類円形核をもつ大小さまざまな neuron 系細胞の増殖を認める (HE 染色).

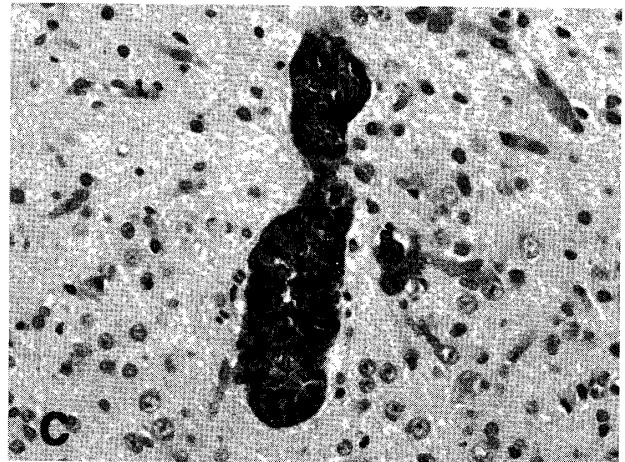


図 C メラニン色素を持つ円柱上皮様細胞 (HE 染色).




図 D 太い突起を持つ astrocyte を認めた (GFAP 染色).

腫瘍は白色調で正常脳実質より弾性軟、一部で黒褐色の色素沈着がみられた。周囲組織との境界は明瞭であったが全周囲の確認はしなかった。

病理組織学的には類円形核をもつ大小さまざまな neuron 系細胞が密に増生しており、正常の皮質層構造はみられなかった。しかし、核異型に乏しく核分裂像や壊死は認めず、腫瘍というより形成異常と考えられた。太い突起を持った astrocyte も多数認められ、glia 系にも異常が及んでいた。免疫染色：GFAP と S-100 は glial component に (+), neurofilament は (-), synaptophysin は diffuse staining, MIB-1 LI は 1.8 ~ 2.4 %。

我々はこの病変を dysplastic ganglioneurocytoma と呼ぶのがふさわしいと考えた。多くの小児の脳腫瘍は異所性の細胞から発生すると考えられており、腫瘍と形成異常の境界が不明瞭な症例もある。この症例もそのひとつであろう。また、PET 所見での糖・アミノ酸代謝の上昇は、neuron 系細胞の密度が高いことによると考えた。小脳の形成異常である Lhermitte-Duclos disease (dysplastic gangliocytoma of cerebellum) でも糖代謝が著明に上昇していたとの報告がある。なお、沈着していたメラニンは retina に分化するものなどが考えられたが、periferin では染色されなかった。

4. 未分化な小児後頭葉実質内腫瘍 (astroblastoma?) の 1 例

稲永 親憲*, 豊島 靖子*, 森 宏**, 西山 健一**,
田中 隆一**, 山田 光則*, 高橋 均*

*新潟大学脳研究所病理学分野

**同 脳神経外科学分野

症例：1歳11カ月女児。1カ月前から元気がなくなり徐々に傾眠傾向となる。CTでは、右後頭葉に充実性の主座があり、巨大な嚢胞を伴う9×7×8 cmの占拠性病変を認める(図A, B, C)。強いmid-line shiftを伴うため、入院同日緊急に腫瘍全摘術施行。嚢胞内容液はごく薄い黄色透明で、腫瘍は肉眼的にピンク色、壁はくすんだ白色で周囲脳実質との境界は明瞭である。

組織学的所見：小型類円形のやや明るい核と、fibrillaryな乏しい胞体を有する均一な腫瘍細胞が、びまん性に、血管周囲ではacellular area (perivascular pseudorosettes)を形成して細胞密度高く出現している(図D, E)。核分裂像が散見され、壊死を伴う。一見すると、未分化グリオーマ、あるいはependymomaを思わせる。GFAP, vimentinは腫瘍細胞の突起に陽性で、血管周囲では太い棍棒状を呈して血管壁に向かって認められ

る(図F)。EMAではependymal differentiationは明らかでない。他の上皮系、neuron系マーカーは陰性。MIB-1では多数の陽性核。電顕では、多くの腫瘍細胞の胞体は明るく、少数の中間径フィラメントと細胞小器官を認める。ときに、豊富な中間径フィラメントをもち、astrocyteと考えられる細胞も存在する。まれに、腫瘍細胞間にmicrovilliが集簇し、その周囲には短い接着装置が認められる(図G)。ごくまれに、ciliaを伴い胞体内に細胞小器官が豊富なependymal cellへの分化傾向を示す細胞も存在する(図H)。血管周囲では、microtubules, mitochondriaと中間径フィラメントを持つ多くの明るい細胞突起が血管壁に向かって配列し、あるものはbulbousに基底膜と接している(図I)。血管壁はやや肥厚しており、豊富なcollagenが認められる。

まとめ：以上の所見よりtancyteに由来する