症　例　報　告

肛門外へ脱出したＳ状結腸癌による腸重積症の１例

永橋　昌幸・畠山　勝義
新潟大学大学院消化器・一般外科学分野（第一外科）

永橋　昌幸・新国　恵也・牧野　成人
西村　　淳・河内　保之・清水　武昭
新潟県厚生連長岡中央綜合病院外科

Prolapse of the Invaginated Colon due to a Sigmoid Colon Carcinoma

Masayuki NAGAHASHI and Katsuyoshi HATAKEYAMA

Division of Digestive and General Surgery,
Graduate School of Medicine and Dental Sciences, Niigata University

Masayuki NAGAHASHI, Keiya NIKKUNI
Shigeto MAKINO, Atsushi NISHIMURA
Yasuyuki KAWACHI and Takeaki SHIMIZU

Department of Surgery, Nagaoka Chuo General Hospital

要　旨

症例は84歳，女性．老人性痴呆にて老人保健施設入所中．直腸脱が疑われ，平成16年2月7日，当科を受診した．受診時，肛門より約4cm大の軟らかい腫瘍の脱出を認めた．腹部単純X線検査では横行結腸から下行結腸にかけての著明なガス像を認めた．骨盤部CT検査で直腸内に同心円状の層構造を認めたため，腸重積と診断した．内視鏡下に整復を試みたが不可能であったため，同日，緊急手術を施行した．術中，腹腔内から用手的にも整復出来なかったため，重積した腸管を切除し，Ｓ状結腸人工肛門造設術を施行した．先進部腫瘍の病理診断は，高分化腺癌で組織学的病期はStage Ⅰであった．術後経過は良好で，術後16日目に退院した．Ｓ状結腸癌が先進部となり肛門外へ脱出した腸重積症例は比較的稀であり，若干の文献的考察を加えて報告する．

キーワード：腸重積，Ｓ状結腸癌，肛門外脱出

Reprint requests to: Masayuki NAGAHASHI
Division of Digestive and General Surgery
Niigata University Graduate School of
Medicine and Dental Sciences
1-757 Asahimachi-dori,
Niigata 951-8510 Japan

別刷請求先：〒951-8510　新潟市旭町通り1-757
新潟大学大学院消化器・一般外科学分野（第一外科）
永橋昌幸

緒　言

S状結腸癌が先進部となり重積状態をきたし，肛門外へ脱出することは比較的稀である[1)-3)]．今回，われわれは，S状結腸癌による腸重積により腸管が肛門外へ脱出した1例を経験したので，若干の文献的考察を加えて報告する．

症　例

患者：84歳，女性．

主訴：特になし．

家族歴：特記すべきことなし．

既往歴：老人性痴呆．

現病歴：平成16年2月7日肛門出血がみられ施設職員が直腸脱を疑い，同日当科受診した．

入院時現症：身長152cm，体重39kg．体温36.8℃．血圧136/106mmHg，脈拍94回/分．意識清明．貧血，黄疸なく表在リンパ節を触知しなかった．腹部は平坦軟で，腫瘤，圧痛を認めなかった．肛門より約4cm大の軟らかい腫瘍の脱出を認めた．

入院時検査所見：入院時検査所見では特記すべき異常所見を認めなかった（**表1**）．

腹部単純X線検査：横行結腸から下行結腸にかけて著名なガス貯留像を認めた（**図1**）．

腹部骨盤部CT検査：S状結腸から直腸にかけて，内部に同心円状の層構造multiple concentric ring signを認め，腸重積と診断した（**図2**）．

内視鏡下に整復を試みたが不可能だったため，同日緊急手術を施行した．

手術所見：S状結腸が直腸内に重積し，直腸が著明に拡張し強い浮腫がみられた．腹腔内からの徒手整復もできなかったため，重積腸管を切除した．肛門側断端の浮腫が強く，口側腸管との口径差が著しかったため，縫合不全の危険性のある一期的吻合は避けて，Hartmann手術を施行した．

切除標本肉眼所見：先進部に42×30×15mm大の可動性良好な0-Ⅰs型の腫瘍と30×25mm大の鬱血した粘膜を認めた．また腫瘍口側のS状結腸に著しい狭小化を認めた（**図3**）．

病理組織所見：診断はadenocarcinoma（well）with tubular adenoma，深達度はsmであった．リンパ節転移は認めず，組織学的病期はstage Ⅰであった（**図4**）．

術後経過：術後経過良好で，術後16日目に退院した．

表1　入院時検査所見

検血・生化学検査						血液ガス検査		
WBC	68	$\times 10^2/\mu l$	AST	12	IU/l	pH	7.393	
RBC	402	$\times 10^4/\mu l$	ALT	8	IU/l	PO_2	79.2	mmHg
Hb	12.3	g/dl	LDH	184	IU/l	PCO_2	44	mmHg
Ht	35.6	%	T-Bil	0.6	mg/dl	BE	1	mmol/l
Plt	24.6	$\times 10^4/\mu l$	BUN	13.7	mg/dl			
			Cr	0.4	mg/dl			
			Na	145	mEq/l			
			K	3.7	mEq/l			
			CPK	81	IU/l			
			CRP	0.78	mg/dl			

図1　腹部単純X線検査
横行結腸から下行結腸にかけて著名なガスの貯留像を認めた．

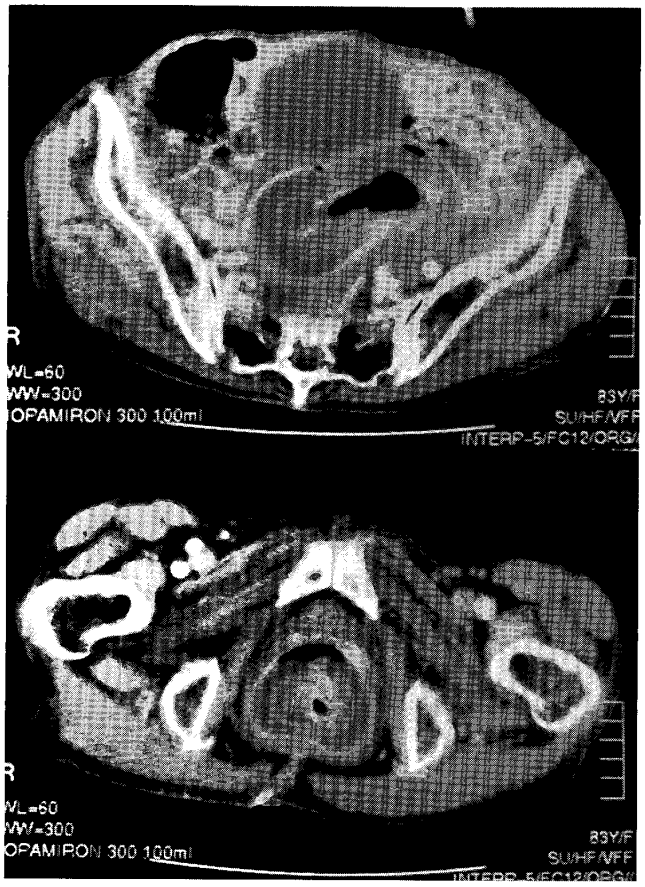

図2　腹部CT検査
S状結腸（上）から直腸（下）にかけて，内部に3層の同心円状構造を認めた．

考　　察

成人の腸重積症は小児に比して頻度が低く，腸重積症全体の約5％である[1)−3)]．小児とは異なり，重積の自然整復と再発を繰り返す慢性の臨床経過をたどることが多く，その原因は約90％が器質的病変に起因し，特発性は少ないという特徴がある[4)]．部位別に原因をみると，小腸はポリープ，脂肪腫などの良性腫瘍に起因する例が多いのに対し，大腸では悪性腫瘍が原因の半数以上を占める[5)]．好発部位は盲腸やS状結腸で，これらの部位が，他部位に比べて可動性が大きいためと考えられている[6)]．

S状結腸癌が先進部となり肛門外へ脱出した腸重積症の本邦報告例は，われわれが検索し得た限り自験例を含め30例に過ぎなかった（**表2**）．

これらの集計では，平均年齢は72.5歳，性別では女性が21例（70％）で，高齢の女性に多い傾向がみられた．肛門外へ腸管が脱出する要因として，骨盤底筋，肛門括約筋および直腸周辺の支持組織の脆弱化が関与すると考えられている[7)]．女性に多い理由として骨盤底が広い上，出産により直腸周辺の筋群や結合織の脆弱化を来たすためと思われる．腫瘍の大きさは2cm大から8cmに及ぶものまで様々であったが，肉眼的には腫瘤形成型が64.3％（18/28）と多かった．組織学的には全例分化型腺癌で，75％（21/28）が高分化腺癌であった．深達度については，早期癌が30.8％（8/26）を占めていた．継ら[8)]は二次性腸重積症の発生機序について，粘膜面に存在する腫瘍が刺

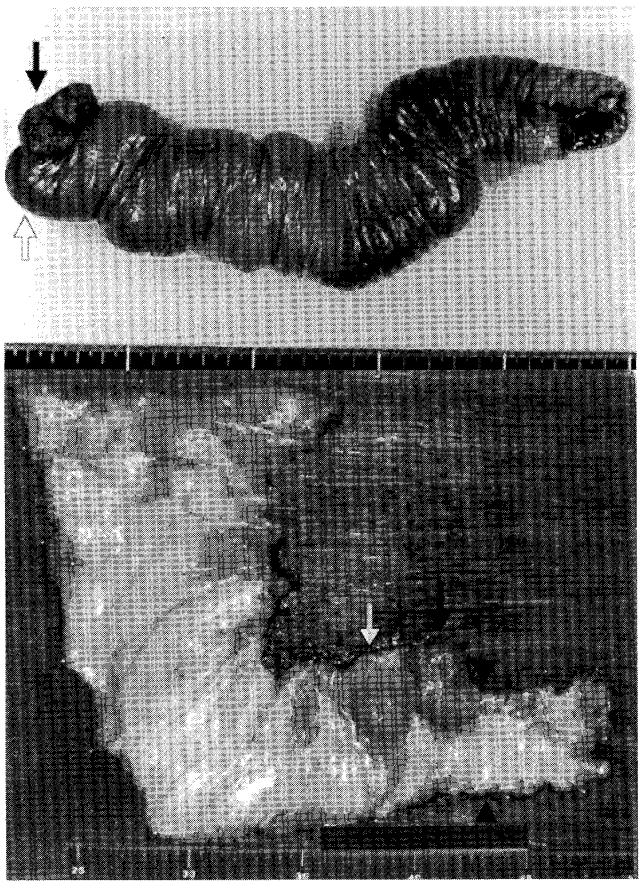

図３　摘出標本
切除した結腸直腸は反転してしまい，表面が粘膜面，内腔が漿膜面となった（上）．先進部に42×30×15mmの０-Ⅰｓ型の腫瘍（黒矢印）と30×25mmの鬱血した粘膜（白矢印）を認めた．また，腫瘍口側のＳ状結腸に著しい狭小化（黒矢印頭）を認めた（下）．

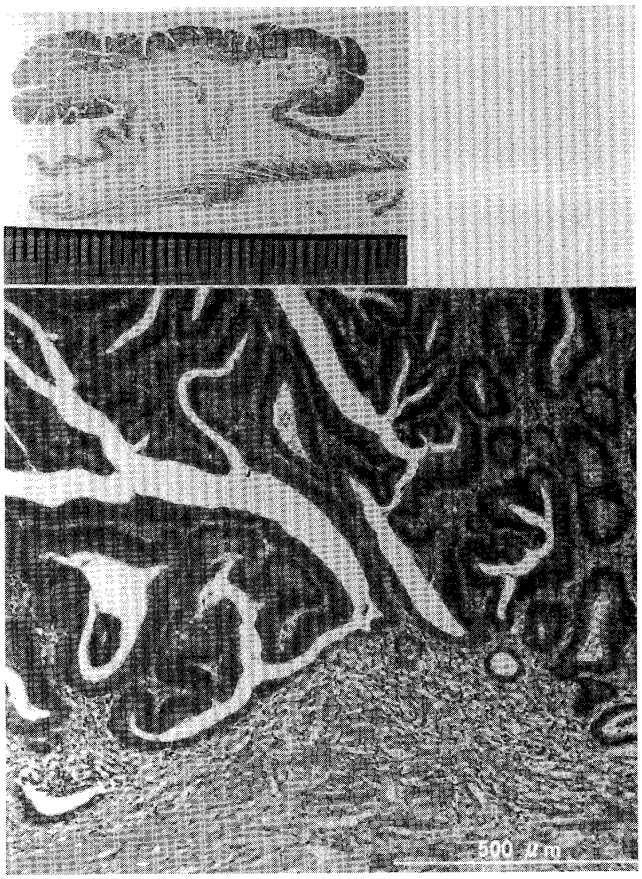

図４　病理組織所見
組織型は well differentiated adenocarcinoma (with tubular adenoma) で，深達度は sm であった．（HE 染色　上：ルーペ像，下：×100）

激となり，腫瘍全体が腸内容となって腸蠕動を亢進させ，腫瘍周囲の粘膜が牽引されて肛側腸管に陥入して腸重積が成立すると推測している．このことから，本例のように壁深達度が比較的浅く，腫瘤形成型の腫瘍に腸重積による肛門外脱出が起こりやすいと推察される．

腸重積の症状は発生部位別に特徴を有し，小腸型では腹痛，回盲部型では腹痛・腫瘤触知，大腸型，特に下部大腸では下血が生じやすい[9]．自験例は大腸型で，結腸脱と共に，下血が主症状であった．

診断には腹部エコー検査，CT 検査，注腸造影Ｘ線検査などが有用である．特に，CT 像にて high density と low density が同心円状に交互に繰り返す構造である multiple concentric ring sign が特徴的である．同心円状の層構造は，肛門側腸管（外筒），陥入した口側腸管の折り返し（中筒），陥入した口側腸管（内筒）の存在を反映しており，特に中筒は浮腫による壁肥厚が著名で low density area として観察される．また中筒と内筒の間には偏心性に半月状の low density mass が見られることがあり，これは陥入した腸間膜で，基本的には脂肪組織であることから CT 値により腸管と区別される[10]．本例でもこのような特徴的な所見を得ることができ，診断に至った．

治療は，原因が器質的疾患による例では，腸切

表2　肛門外脱出をきたしたS状結腸癌の本邦報告29例と自験例

No.	発表年	報告者	年齢	性	大きさ(cm)	肉眼型	組織型	深達度	手術前用手還納・整復	術式	文献
1	1969	瀬田	64	M	くるみ大	不明	不明	不明	不能・開腹下に整復	S状結腸切除	外科診療11:39-42
2	1980	水本	77	F	1.5x2.0	1型	well	mp	未施行・開腹下に整復	S状結腸切除	外科診療22:100-102
3	1980	村上	47	M	不明	2型	well	不明	腰麻下に整復	S状結腸切除	外科診療22:70-74
4	1984	矢尾板	76	F	3x3	1型	well	不明	来院時還納・開腹時重積	S状結腸切除	山形病済生館医誌9:40-45
5	1984	小池	62	F	5X5X6	1型	well	s	全麻下に可能	低位前方切除	外科診療26:1835-1838
6	1988	大下	39	F	6x4.5x3	0-I型	well	m	未施行・開腹下に整復	腫瘤摘除	日臨外医会誌49:1435-1439
7	1989	田中	71	M	3.9x3.6x1.1	1型	well	不明	可能	S状結腸切除	日救急医会関東誌10:716-717
8	1990	小坂	33	F	6.3x3.8x3.2	2型	well	mp	可能だが重積残存	S状結腸切除	日大医誌49:463-468
9	1990	高須	82	F	2x2	0-I型	mod	sm	不能	腹会陰式直腸切断	日臨外医会誌51:353-357
10	1991	村重	78	F	3.5x3.0	1型	well	ss	可能だが重積残存	高位前方切除	臨と研68:2424-2416
11	1993	小松	80	F	3.4x3.7x2.2 3.2x3.0x2.0	0-I型	well	m	可能	S状結腸切除	日臨外医会誌54:1857-1861
12	1994	小川	91	F	2.8x2.7	1型	well	ss	不能	経肛門的腸切	日臨外医会誌55:3136-3142
13	1994	矢野	57	M	不明	不明	well	s	不能	直腸S状結腸切除	愛媛医14:588-591
14	1994	矢野	90	M	径3	3型	well	s	不明	S状結腸切除	愛媛医14:588-591
15	1995	田崎	79	M	2.5x3.3	0-I型	不明	sm	不能	Hartmann	手術49:1137-1140
16	1995	森景	72	F	5.0x4.0x2.0	1型	well	ss	不明・開腹下に整復	S状結腸切除	日臨外医会誌56:390-393
17	1995	森景	86	F	3.5x2.8	1型	well	mp	不明・開腹下でも不能	高位前方切除	日臨外医会誌56:390-393
18	1995	森景	91	F	8.0x5.0x3.5	0-Is-v型	well	m	不明	高位前方切除	日臨外医会誌56:390-393
19	1996	花崎	70	M	4.0x3.2	2型	mod	ss	不能・開腹下に整復	Hartmann	日臨外医会誌57:420-423
20	1998	浦田	67	F	4.0x2.0	1型	mod	mp	不明・開腹下に整復	S状結腸切除	日臨外会誌59:749-752
21	1998	石樽	77	F	5.2x2.5	2型	well	ss	不能	S状結腸切除	日臨外会誌59:753-758
22	1998	石樽	77	F	3.0x2.5	0-Is-p型	mod	sm	可能だが重積残存	S状結腸切除	日臨外会誌59:753-758
23	1998	吉谷	62	F	3.5x2.5	2型	mod	mp	可能だが重積残存	S状結腸切除	日臨外会誌59:2089-2093
24	1999	尾形	75	F	4x3x2.5	2型	well	ss	不能・開腹下に整復	Hartmann	日消外会誌:32:65-68
25	1999	若杉	87	F	4.0x7.0	0-Is型	well	m	可能	S状結腸切除	臨外54:1485-1488
26	1999	坂下	76	F	2.5x2.0	1型	well	mp	不能・開腹下に整復	高位前方切除	日臨外会誌60:466-472
27	2000	古川	62	M	6.0x5.0	2型	well	ss	可能だが重積残存	S状結腸切除	外科62:366-368
28	2002	田村	77	M	2.6x2.5	2型	mod	ss	未施行・自然整復	S状結腸切除	Medical Postgraduates40:355-358
29	2004	則行	87	F	2x2	2型	mod	mp	不能	Hartmann	日臨外会誌65:747-750
30	2006	自験例	84	F	4.2x3.0x1.5	0-Is型	well	sm	不能・開腹でも不能	Hartmann	

除が必要となる．ここで，術前に整復を行うべきか否かについては未だ議論がなされている．成人腸重積症は器質的疾患が主因であることが多いため，術前の整復は，重積解除時の圧により穿孔を助長し，さらに腫瘍細胞の播種や静脈塞栓を誘発する恐れがあるため行うべきではないという意見がある[9]．一方，成人腸重積症では種々の合併症を伴う高齢者が多いため，容易に整復できる例では術前に整復を行い，全身状態の改善に努めるとともに原疾患の検索をすべきであり，開腹時に腸重積を認めた例でもできるだけ徒手整復し，腸切除範囲を最小限にすべきという意見もある[11]．本例では，高齢で寝たきりであったこともあり，後者の立場で手術侵襲を考慮して，術前内視鏡下に慎重に整復を試みた．しかし，整復不可能であり，開腹下にも整復できなかったため，無理な整復は行わず，重積状態での腸切除を施行した．患者の全身状態，年齢，今後のQOLなどを考慮して，適正に治療方法を選択していくことが肝要と思われた．

結　　語

S状結腸癌による腸重積により腸管が肛門外へ脱出した1例を経験したので報告した．

文　　献

1）Standers GB, Hagan WH and Kinnaird DW: Adult intussusception and carcinoma of the colon. Ann Surg 147: 796 - 804, 1958.
2）Weilbaecher D, Bolin JA, Hearn D and Ogden W

2nd: Intussusception in adults: review of 160 cases. Am J Surg 121: 531 - 535, 1971.
3）Reijinen HAM, Joosten HJM and de Boer HHM: Diagnosis and treatment of adult intussusception. Am J Surg 158: 25 - 28, 1989.
4）鈴木崇久，青木克明，高永甲文男，桐原義昌，馬場信年：成人腸重積症の３例．外科 64: 101 - 104, 2002.
5）森景則保，中村　丘，松井則親，守田知明，兼行俊博：重積をきたし肛門より脱出して発見された結腸癌の３例．日臨外医会誌 56: 390 - 393, 1995.
6）大下裕夫，田中千凱，伊藤隆夫，樫塚登美男，安藤智重：大腸癌による腸重積症の３例．日臨外会誌 49: 1435 - 1439, 1988.
7）則行敏生，奥道恒夫，木村厚雄，赤山幸一，古賀理恵：肛門より脱出したＳ状結腸癌腸重積の１例．日臨外会誌 65: 747 - 750, 2004.
8）継　行雄，河上　洋，竜礼之輔，小沢哲郎，宇仁豊，柴田族光，菊地　裕，黒木浩一，柏木孝夫，粟津三郎，三浦妙太：成人腸重積症．外科 34: 498 - 504, 1972.
9）岡本大輔，古家敬三，東山　洋：横行結腸腺腫を先進部とした成人腸重積症の１例．日臨外会誌 64: 1175 - 1178, 2003.
10）山本俊二，加賀野井純一，入江明美，徳永行彦，中山　昇，大隅喜代志：CT 検査による成人腸重積症の術前診断．外科 57: 1119 - 1122, 1995.
11）中川国利，鈴木幸正，桃野　哲：腸重積をきたした大腸癌９例の検討．63: 1943 - 1947, 2002.

（平成 17 年 7 月 27 日受付）