Niigata University

症　例　報　告

Sister Mary Joseph's nodule により発見された膵臓癌の1例

早見　守仁
新潟南病院外科

若井　俊文・金子　和弘・丸山　智宏
白井　良夫・畠山　勝義
新潟大学大学院医歯学総合研究科消化器・
一般外科学分野（第一外科）

Pancreatic Cancer with Sister Mary Joseph's Nodule: Report of a Case

Morihito HAYAMI

Department of Surgery, Niigata Minami Hospital

Toshifumi WAKAI, Kazuhiro KANEKO, Tomohiro MARUYAMA,
Yoshio SHIRAI and Katsuyoshi HATAKEYAMA

Division of Digestive and General Surgery,
Niigata University Graduate School of Medical and Dental Sciences

要　旨

症例は84歳女性，臍部の疼痛を主訴に他院を受診した．臍部に発赤，疼痛を伴う2 cm大の硬結を触知し，精査目的に当科紹介受診した．腹部CT検査で臍部には2.5cm大の腫瘤を認めた．膵尾部に径4 cm大の腫瘤および多発肝転移を認め，膵尾部癌と診断された．臍部腫瘤からの穿刺吸引細胞診検査にて腺癌が検出されたことから膵尾部癌からの臍転移と考えられた．高齢であることから積極的な治療は行わない方針となり，発見から4か月後に癌死した．内臓悪性疾患の臍転移はSister Mary Joseph's noduleと言われ，末期徴候の一つであり発見から死亡まで1年以内との報告が多い．臍部腫瘤を診断する際には，内臓悪性疾患の臍転移も念頭におきながら精査する必要がある．

キーワード：臍転移，Sister Mary Joseph's nodule，膵尾部癌

Reprint requests to: Morihito HAYAMI
Department of Surgery
Niigata Minami Hospital
1-7-1 Meike Shinmei Chuo-ku,
Niigata 951-8610 Japan

別刷請求先：
〒951-8610　新潟市中央区女池神明1-7-1
新潟南病院外科　　早見守仁

NII-Electronic Library Service

Niigata University

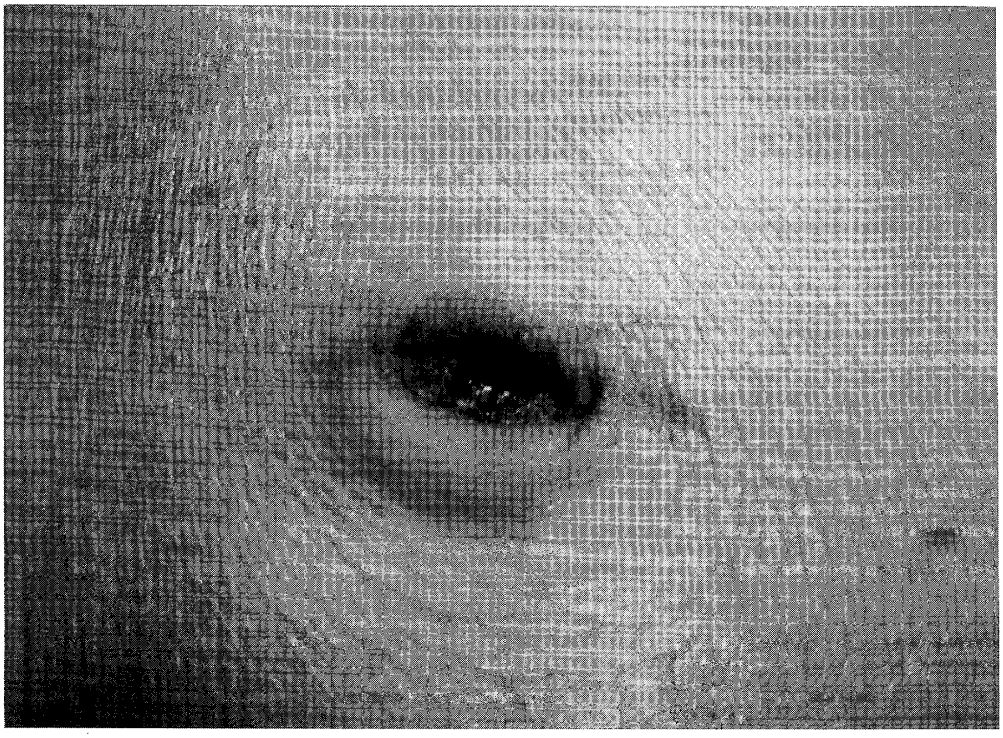

図1　臍部肉眼所見
臍に発赤を伴った2cm大の硬い腫瘤を認めた.

緒　　言

Sister Mary Joseph's nodule（以下，SMJN）は内臓悪性腫瘍の末期徴候の1つとして知られているが，比較的まれな病態であり，しばしば原発巣に先行して発見される[1]．今回我々はSMJNによる臍部痛を主訴に来院した膵尾部癌の1例を経験したので報告する.

症　　例

患者：84歳，女性
主訴：臍部痛
家族歴：特記事項なし
既往歴：高血圧，脳梗塞
現病歴：2007年9月中旬より臍部の疼痛を自覚した．10月3日近医受診し，精査加療目的に紹介入院となった.
入院時現症：身長158cm，体重57kg，体温36.7℃，血圧145/79mmHg，脈拍121回/分．臍部に約2cm大の発赤，疼痛を伴う硬い腫瘤を認めた（**図1**）．腹部は平坦・軟で，圧痛も認めなかった.
入院時血液生化学検査所見：WBC 7950/μl，RBC 425×10^4/μl，Hb 12.6g/dl，Ht 29.6％，Plt 31.7×10^4/μl，血清CEA値1.9ng/ml，血清CA19-9値227U/mlと血清CA19-9の上昇を認めた.
腹部造影CT検査所見：臍部に造影効果を認める径2.5cm大の腫瘤を認め，転移性臍腫瘍が疑われた（**図2A**）．膵尾部に4cm大の低吸収腫瘤を認め，膵尾部癌と考えられた（**図2B**）．さらに多発肝転移，及び少量の腹水と大小の結節が多数認められ，腹膜播種と考えられた.
病理学的検査所見：臍部腫瘤からの穿刺吸引細胞診ではPapanicolaou class Ⅴ（腺癌）であった.
以上より，膵尾部癌，多発肝転移，腹膜播種，臍転移の診断で，手術の適応は無く，年齢的に化学

NII-Electronic Library Service

Niigata University

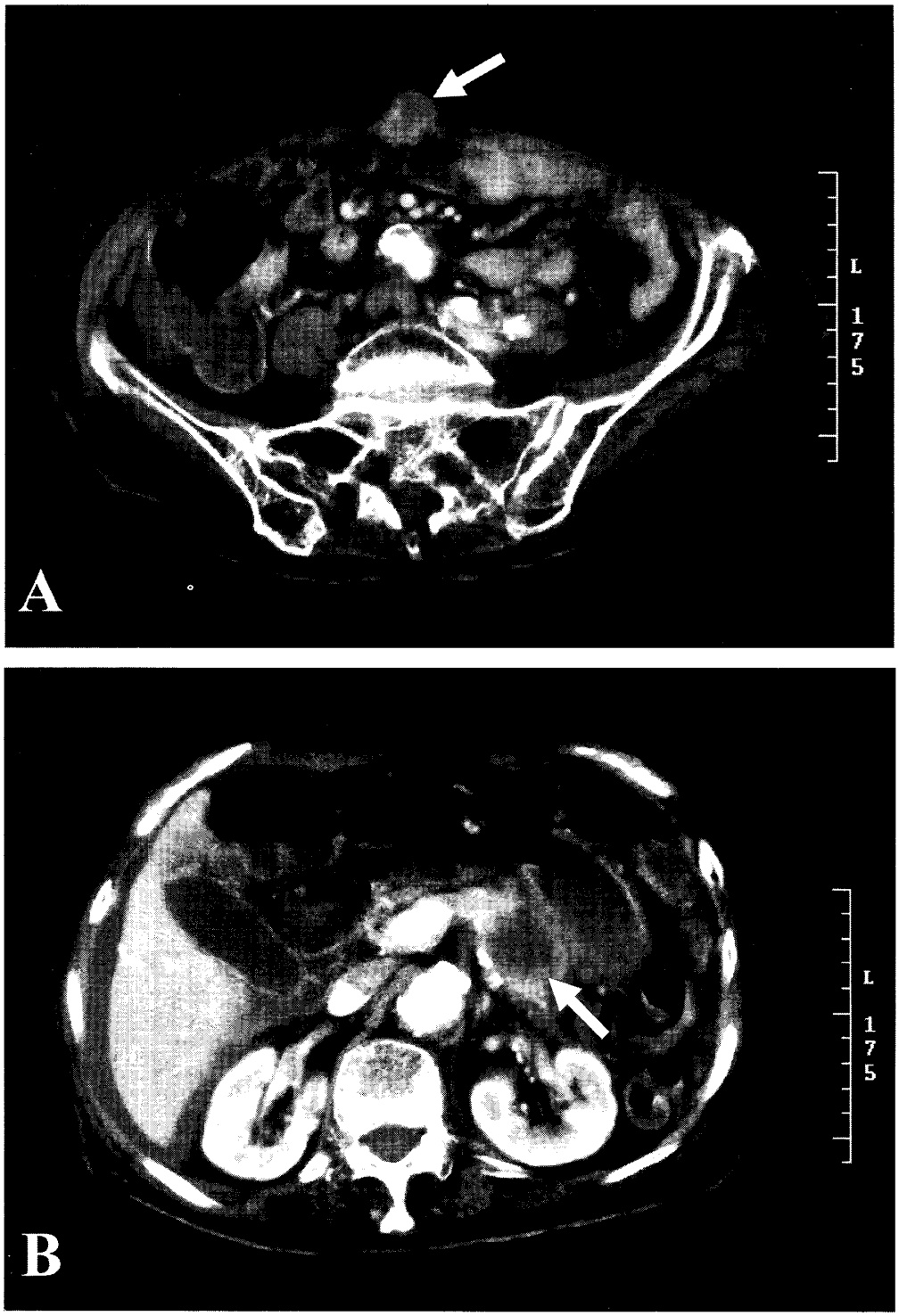

図2　腹部造影CT検査

（A）臍部に一致して造影効果を認める径2.5cm大の腫瘤を認めた（矢印）．（B）膵尾部に4 cm大の低吸収腫瘤を認め，膵尾部癌と診断された（矢印）．

NII-Electronic Library Service

Niigata University

療法も困難と考え，緩和医療の方針となった．臍部腫瘤自覚から4か月後に癌死した．

考　　察

1928年にMayoが内臓悪性疾患の臍転移を報告した．彼の助手をしていた看護師Sister Mary Josephは胃癌患者における臍転移は予後不良な徴候であることを明らかにし，その功績により，悪性腫瘍の臍転移をSister Mary Joseph's nodule（またはSister Mary Joseph's sign）と呼ぶようになった[2)－4)]．内臓癌の皮膚転移は剖検例で全内臓悪性腫瘍の1.4～4.4％で，さらに臍部への転移はそのうちの4～5％と非常にまれな病態である[3)]．

臍転移の原発部位としては矢嶋ら[1)]が2003年までの本邦報告113例の集計結果で，胃癌20％，膵癌18％，卵巣癌15％，大腸癌12％，胆嚢癌6％と報告している．膵癌に関しては，今回我々が医学中央雑誌で検索したところ1987年以降の20年間で16例の報告があった．

臍転移の経路として血行性，リンパ行性，肝円索や尿膜管遺残物を介する経路，腹膜播種等が考えられている[5)]．臍は解剖学的に皮下脂肪及び筋層が欠損しており，病変が表面に出やすいとする報告もある[6)]．自験例ではCT上腹膜播種性の結節が散在していることから，腹膜播種からの連続浸潤の可能性が高いと考えられた．

治療に関しては，矢嶋らが，外科治療と化学療法（及び放射線治療）を受けた群は，対症療法のみ，外科治療のみ，化学療法のみの各群と比較して生存期間が長いと報告しており[1)]，他の遠隔転移が無ければ原発巣と臍腫瘍の完全切除及び化学療法を積極的に行うべきである．しかしながら，多くの場合腹膜播種等の予後不良因子が併存しており，全身化学療法のみが選択されることが多い[7)]．胃癌原発のSMJNで，手術及びTS-1，CDDP，Paclitaxel等の化学療法での長期生存例の報告を散見できるが[7)－9)]，膵癌に関しては米田ら[3)]の1992年から2001年までの本邦報告7例の予後は2.7か月と著しく不良であった．これは，臍転移をきたす膵癌のほとんどが膵体尾部癌で[10)]，臨床症状に乏しく，他の内臓癌に比べ進行した状態で発見されることが多いためと考えられる．自験例も診断時にすでに多発肝転移，腹膜播種を伴った膵尾部癌であったことと高齢（84歳）という理由から手術ならびに化学療法は施行しなかった．近年，SMJNを呈した内臓悪性腫瘍でも手術と化学療法の併用により長期生存例の報告が散見されつつあるが[7)－9)]，遠隔転移や腹膜播種を認めずSMJNと原発巣が限局している症例に限り，積極的な治療を試みるべきであろう．

結　　語

Sister Mary Joseph's noduleを呈した膵尾部癌の1例を経験したので報告した．まれな病態ではあるが，臍部腫瘤を診断する際には，内臓悪性疾患の臍転移も念頭におきながら精査する必要がある．

文　　献

1）矢嶋信久，黒滝日出一，西澤雄介，伊藤　卓，横山昌樹，石川惟愛，八木橋操六：Sister Mary Joseph's Nodule（転移性臍癌）の3自験例とわが国における報告例からの文献的考察．癌の臨床 49: 711-716, 2003.

2）鶴田雅士，長谷川博俊，西堀英樹，石井良幸，遠藤高志，似島修弘，岡林剛史，浅原史卓，向井万起男，北島政樹：Sister Mary Joseph's noduleの1例．日消外会誌 40: 517-521, 2007.

3）米田有紀，白鳥敬子，田原純子，高山敬子，長原光，林　直諒，神津忠彦：Sister Mary Joseph's noduleを呈した膵癌の2例．膵臓 18: 507-511, 2003.

4）岡崎　誠，平塚正弘，奥野　優：Sister Mary Joseph's noduleにより発見された膵体部癌の1例．胆と膵 25: 451-453, 2004.

5）坂部龍太郎，佐藤幸雄，平林直樹，多幾山渉，小林美恵，亀山　稔，中島　亨，佐伯修二，向田秀則，山下芳典：Sister Mary Joseph's noduleを伴うS状結腸癌の1例．日消外会誌 40: 1966-

NII-Electronic Library Service

Niigata University

1971, 2007.
6）三宅英之，森島陽一，森野真澄，霜澤 真，岸本三郎：転移性皮膚癌の2例．松仁会医学誌 39: 165－171, 2000.
7）高島 勉，山片重人，福永真也，井上 透，八代正和，仲田文造，西口幸雄，加藤保之，大平雅一，石川哲郎，平川弘聖：TS－1とLow－Dose Cis－platinumによる併用化学療法が奏効した胃癌臍転移（Sister Mary Joseph's Nodule）の1例．癌と化学療法 31: 247－250, 2004.
8）岡本信彦，山藤和夫，朝見淳規，竹島 薫，林憲孝，馬場秀雄：臍転移（Sister Mary Joseph's Nodule）を切除後Weekly Paclitaxel療法にて長期生存が得られている胃癌の1例．癌と化学療法 33: 1155－1157, 2006.
9）帆北修一，高取寛之，石神純也，宮薗太志，前田哲，有馬豪男，夏越祥次，高尾尊身，愛甲 孝，浜田長輝：臍転移を伴った癌性腹膜炎合併4型胃癌にBiweekly Paclitaxel（TXL）/TS－1投与が有効であった症例．癌と化学療法 30: 1343－1346, 2003.
10）久本和夫，西岡和恵，大田貴久，松岡俊秀：臍癌の臍転移例 過去22年間の臍転移本邦報告例の検討．臨床皮膚科 41: 1097－1102, 1987.

（平成20年2月5日受付）
〔特 別 掲 載〕

NII-Electronic Library Service