4 肝・膵臓外科領域における内視鏡手術の進歩

皆川 昌広・黒﨑 功・畠山 勝義
新潟大学大学院消化器・一般外科

二瓶 幸栄
鶴岡市荘内病院外科

The Advancement of Endoscopic Surgery in the Field of Liver and Pancreas Surgery

Masahiro MINAGAWA, Isao KUROSAKI and Katsuyoshi HATAKEYAMA

Division of General and Digestive Surgery,
Niigata University Graduate School of Medical and Dental Sciences

Koei NIHEI

Department of Surgery,
Tsuruoka Municipal Shonai Hospital, Tsuruoka City

要 旨

近年，肝・膵外科領域における内視鏡下手術件数が増加しつつある．当科では，2000年より腹腔鏡（補助）下肝切除術を導入し，さらに良性や低悪性度膵腫瘍に対しても腹腔鏡下膵切除を行っている．今後，安全性の向上とともに適応を拡大し，内視鏡下肝胆膵手術を標準化しつつ，腹腔鏡を用いた肝葉切除や膵頭十二指腸切除へと発展させていく必要があると思われた．

キーワード：腹腔鏡，肝切除，膵切除

肝・膵外科領域における内視鏡手術の現状

消化器外科手術において，内視鏡手術症例数が近年増加傾向にあるが，2004年に行われた日本内視鏡外科学会の全国アンケートでは，大腸・胃に比べると，肝・膵・脾における内視鏡下手術がほとんど普及してないといった報告がなされた（**図1**）．しかしながら，ここ数年，報告数は着実に増加している．肝臓領域では，2007年に開催された第1回日本肝臓内視鏡外科研究会のアンケート調査では，16施設471例で腹腔鏡下肝切除術が行われていた．合併症は，58例（12％）であり，開腹術に劣らない良好な短期成績であった．一方，膵臓領域では未だはっきりとした統計はなされておらず，2008年の日本内視鏡外科学会の報告をみる限りでは10施設からの報告が集計されている．膵部分切除20例（当科症例を含む），膵体尾部切除75例，幽門輪温存膵頭十二指腸切除9例が行われていたに過ぎない．

Reprint requests to: Masahiro MINAGAWA
Division of General and Digestive Surgery
Niigata University Graduate School of
Medical and Dental Sciences
1-757 Asahimachi-dori Chuo-ku,
Niigata 951-8122 Japan

別刷請求先：〒951-8122 新潟市中央区旭町通1-757
新潟大学医学部第一外科 皆川昌広

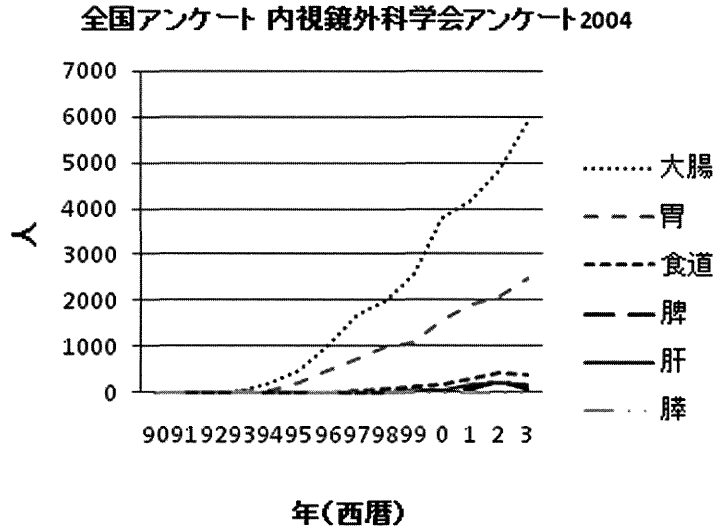

図1

当科での現状

当科ではすでに2000年より腹腔鏡下肝切除術を導入しており，肝腫瘍あるいは肝疾患に対して21例で腹腔鏡下肝切除を行っている．また，肝硬変を合併した横隔膜直下の表層型肝細胞症例に対して，経胸腔的ラジオ波凝固を2例施行している（術中ビデオ供覧）．また，当科では肝移植ドナーのグラフト肝摘出において，腹腔鏡補助下で行った経験があり，国内外で高い評価をうけている[1]（術中ビデオ供覧）．

膵臓では良性腫瘍を適応として腹腔鏡下手術を行っており，現在までに膵腫瘍切除6例（1例は開腹へ移行），膵体尾部切除2例を行っている（術中ビデオ供覧）．

低侵襲としての評価

リスクが多い肝臓や膵臓の手術を内視鏡下で行うことが本当に低侵襲といえるのか，という批判は常に存在する．当科における腹腔鏡下膵腫瘍切除では，5例中1例のみGrade Aの膵液瘻が発生したのみで，一般的に言われる開腹術での膵液瘻の発生頻度（3割から5割）より少なく，現在のところ，重篤な合併症を認めていない．今後症例を増やしていくことにより，さらに客観的な評価が可能になってくるであろう．

肝・膵外科領域における内視鏡下手術の課題と展望

肝・膵外科領域での内視鏡下手術を発展させるためには，今後さらなる安全性の向上が必要である．そのためには，デバイスの選択，手術手順の標準化，ピットフォールに対する確実な対処が求められる．一方，施設内では限られた手術枠があり，手術数の減少を避けるためにも手術時間の短縮化が必要である．また，若手外科医が執刀する症例の減少や保険診療化などの問題もあり，今後の課題も多いと考えられる．

一方海外からの報告では，すでにDulucqら[2]が22例，Palaniveluら[3]は42例の腹腔鏡下膵頭十二指腸切除を行ったと述べている．後者の報告では，術式関連合併症として膵液瘻3例，胆汁瘻1例のみであり，術式としてかなり完成しつつあるようにみえるが，周術期死亡も1例含まれてお

り，さらなる検討が必要であると思われる．腹腔鏡下肝切除において，最近ではChoら[4]が葉切除26例，区域切除34例，部分切除22例を行った報告があり，標準化手術して腹腔鏡下肝切除を位置付けようと試みている．

海外からの報告を踏まえ今後は，悪性度の低い腫瘍を含めた適応症の拡大や，開腹術と同様の切除術式（肝葉切除，膵頭十二指腸切除）を標準化することが目標となってくると思われる．当科でもそのための基本的技術，デバイスはすでに持っており，さらなる腹腔鏡下手術の積極的な導入によって入院期間短縮・創傷を小さくできるという最大のメリットを肝・膵臓外科領域の手術をうける患者様にも提供できるよう考えている．

文　献

1）Kurosaki I, Yamamoto S, Kitami C, Yokoyama N, Nakatsuka H, Kobayashi Y, Watanabe T, Oya H, Sato Y and Hatakeyama K: Video - assisted living donor hemihepatectomy through a 12 - cm incision for adult - to - adult liver transplantation. Surgery 139: 695 - 703, 2006.

2）Dulucq JL, Wintringer P and Mahajna A: Laparoscopic pancreaticoduodenectomy for benign and malignant diseases: Surg Endosc 20: 1045 - 1050, 2006.

3）Palanivelu C, Jani K, Senthilnathan P, Parthasarathi R, Rajapandian S and Madhankumar MV: Laparoscopic Pancreaticoduodenectomy: Technique and Outcomes: J Am Coll Surg 205: 222 - 230, 2007.

4）Cho JY, Han HS, Yoon YS and Shin SH: FeaFeasibility of laparoscopic liver resection for tumors located in the posterosuperior segments of the liver, with a special reference to overcoming current limitations on tumor location. Surgery 144: 32 - 38, 2008.