症　例　報　告

喫煙再開により再燃を認めた急性好酸球性肺炎の１例

三船　大樹・渡部　　聡・近藤　利恵・森山　寛史
各務　　博・高田　俊範・成田　一衛
新潟大学医歯学総合病院第二内科

長谷川隆志・鈴木　栄一
新潟大学医歯学総合病院医科総合診療部

手塚　貴文
新潟市民病院呼吸器科

A Case of Recurrent Acute Eosinophilic Pneumonia due to Resumption of Cigarette Somoking

Daiki MIFUNE, Satoshi WATANABE, Rie KONDOU, Hiroshi MORIYAMA
Hiroshi KAGAMU, Toshinori TAKADA and Ichiei NARITA

Department of Second Internal Medicine (II),
Niigata University Medical and Dental Hospital

Takashi HASEGAWA and Eiichi SUZUKI

General Medicine, Niigata University Medical and Dental Hospital

Takafumi TETSUKA

Division of Respiratory Medicine, Niigata City General Hospital

要　旨

症例は22歳，男性．2008年9月中旬より喫煙を開始した．同月下旬より乾性咳嗽，労作時の息切れが出現．同年10月1日，38℃台の発熱が加わり前医を受診した．低酸素血症と両肺野のびまん性すりガラス影を認め緊急入院したが，翌日には呼吸状態がさらに悪化したため当科へ転院した．気管支肺胞洗浄液にて好酸球増多の所見が得られ，その他の臨床所見をふまえ，急性

Reprint requests to: Satoshi WATANABE
Department of Second Internal Medicine (II)
Niigata University Medical and Dental Hospital
1-754 Asahimachi-dori Chuo-ku,
Niigata 951-8520 Japan

別刷請求先：〒951-8520　新潟市中央区旭町通1-754
新潟大学医歯学総合病院第二内科　　渡部　聡

好酸球性肺炎の診断に至った．ステロイド療法へ良好に反応し，呼吸不全の著明な改善が得られた．その後，喫煙の再開時期に一致して咳嗽や息切れの再燃，及び末梢血好酸球数の再上昇を認めた．急性好酸球性肺炎は病因不明の疾患概念であるが，吸入抗原に対するアレルギー反応の関与が疑われている．吸入抗原のチャレンジテストにより原因物質の特定が可能であると考えられるが，安全な負荷試験は確立されておらず施行は困難である．本例は喫煙の再開により急性好酸球性肺炎が再燃しており，発症の原因を特定し得た貴重な症例であった．

キーワード：急性好酸球性肺炎，喫煙，ステロイド

緒　言

急性好酸球性肺炎（acute eosinophilic pneumonia; AEP）は1989年にAllenらによって初めて提唱された疾患概念である[1]．急速に進行する呼吸不全と肺のびまん性陰影，気管支肺胞洗浄液（bronchoalveolar lavage fluid; BALF）中の著しい好酸球増多を特徴とする．

喫煙開始後にAEPを発症し，さらに喫煙再開により臨床症状の再燃と末梢血好酸球数の再上昇を認めた症例を経験した．喫煙との関連性が示唆された貴重な症例であったため，文献的考察を加えて報告する．

症　例

患者：22歳，男性．

主訴：発熱，呼吸困難感．

既往歴：特記事項なし．気管支喘息などアレルギー性疾患の既往なし．

家族歴：特記事項なし．

職業：大学生．パチンコ屋でアルバイト（受動喫煙あり）．

現病歴：2008年9月15日より1日20本の喫煙を開始した．9月25日頃より乾性咳嗽，体動時の息切れが出現した．10月1日，呼吸困難感と38℃台の発熱が加わり前医を受診した．低酸素血症と胸部X線にて両肺野にびまん性すりガラス影を認め，緊急入院した．非定型肺炎の診断で同日よりセフトリアキソン，ガレノキサシンが開始されたが，翌日には低酸素血症が急速に悪化したため当科へ紹介転院した．

入院時現症：意識清明，血圧131/68 mmHg，脈拍85/分，体温37.2℃，貧血・黄疸なし．チアノーゼを認めた．表在リンパ節は触知せず．胸部聴診上，ラ音，心雑音は認めなかった．腹部に異常所見なし．下腿に浮腫を認めなかった．

入院時検査所見（表1）：血液検査では，白血球数13090/μl（好中球92.4％，好酸球2.0％），CRP 4.2 mg/dlと炎症反応の上昇を認めた．KL-6 216 U/mlと基準値内であったが，SP-D 295.2 ng/mlと上昇していた．血液ガス（O_2 3 L/min. nasal）ではPaO_2 45.7 Torr，$PaCO_2$ 42.9 Torr，pH 7.41，$AaDO_2$ 128 Torrと著明な低酸素血症および$AaDO_2$の開大を認めた．

入院時胸部X線写真（図1）：両肺野びまん性にわずかに透過性の低下を認めた．

入院時胸部CT写真（図2）：両肺野びまん性にすりガラス影と小葉間隔壁の肥厚，少量の胸水を認めた．

臨床経過：過敏性肺臓炎，心不全，ウイルス性肺炎，急性間質性肺炎との鑑別を要したが，臨床経過や画像所見からAEPが強く疑われた．経過中に前医で投与された抗生剤以外には，一般用医薬品も含めて内服歴はなかった．重度の呼吸不全を合併していたことからステロイド（methylpredonisolone 500mg/日，3日間）の投与を開始したところ，すみやかに呼吸不全は改善し，解熱も得られた．第2病日には酸素投与を中止した．

確定診断ならびに感染症の除外を目的として第4病日に気管支肺胞洗浄を施行した．気管支粘膜は全体に発赤を認め，やや浮腫状であった．右B5aより気管支肺胞洗浄を行った．BALF中の細胞数は3.95×10^5/mlと増加しており，細胞分画では好酸球が50.0％と著明に増加していた（**表2**）．培養では一般細菌，真菌，結核菌はいずれも

表１　入院時検査所見

【Hematology】			【Biochemistry】			【Serology】		
WBC	13090	/μl	TP	7.8	g/dl	CRP	4.20	mg/dl
Neut	92.4	%	Alb	4.3	g/dl	KL-6	216	U/ml
Lymph	5.0	%	BUN	6	mg/dl	SP-D	295.2	ng/ml
Mono	0.5	%	Cr.	0.57	mg/dl			
Eosino	2.0	%	T-bil	0.4	mg/dl	【ABG】O_2 3L/min. nasal		
Baso	0.1	%	AST	11	IU/l	pH	7.41	
RBC	545	/μl	ALT	10	IU/l	PaCO2	42.9	Torr
Hb	17.0	g/dl	ALP	187	IU/l	PaO2	45.7	Torr
Ht	49.0	%	γ-GTP	18	IU/l	HCO_3^-	27.1	mEq/l
Plt	19.7×10^4	/μl	LDH	188	IU/l	SaO_2	82.6	%
			Na	137	mEq/l	AaDo2	128	Torr
【Urinary antigen】			K	4.3	mEq/l	P/F	142	
Legionella	(-)		Cl	101	mEq/l			
S.pneumonia	(-)							

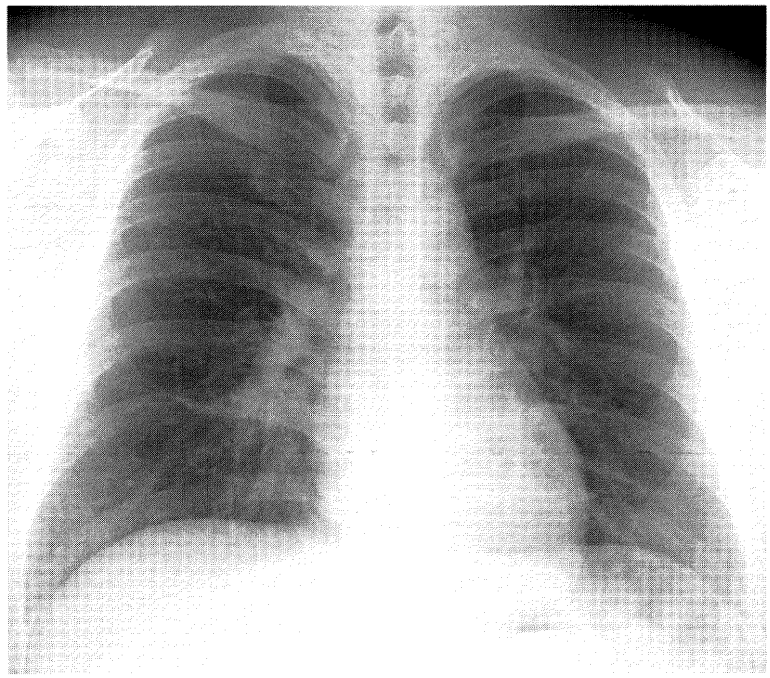

図１　胸部Ｘ線写真
両肺野びまん性にわずかに透過性の低下を認めた.

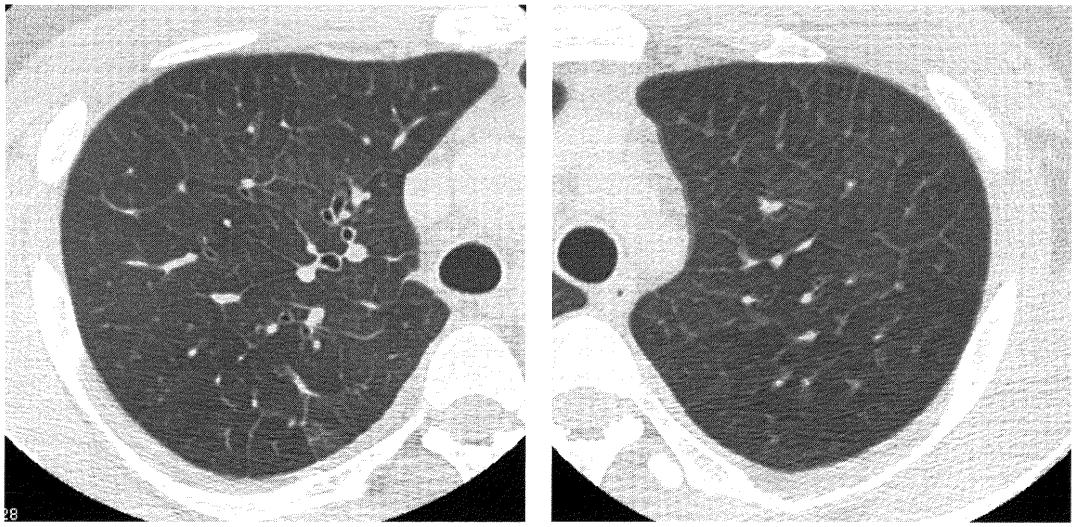

図2　胸部CT写真
両肺野びまん性にすりガラス影と小葉間隔壁の肥厚，少量の胸水を認めた．

検出されなかった．第4病日にはpredonisolone 40 mg/日の内服へ変更し，第10病日にはpredonisoloneを30 mg/日に減量し退院した．

以後，外来にてpredonisoloneを漸減しながら経過観察していた．喫煙再開後の第27病日（predonisolone 20 mg/日），また濃厚な受動喫煙後の第104病日（predonisolone 10 mg/日）に労作時の息切れや乾性咳嗽，血液検査にて好酸球数の増加を認めた（**表3**）．以後，あらためて禁煙指導，受動喫煙への注意を促した．以降は好酸球数は正常化し，ステロイド中止後も症状の再燃を認めていない．

考　　察

AEPは1989年にAllenら[1]によって，気管支肺胞洗浄の普及とともに初めて提唱された疾患概念である．発熱，咳嗽，低酸素血症などの臨床症状が1週間以内に急速に進行し，胸部X線上びまん性にすりガラス影や浸潤影を呈し，気管支肺胞洗浄液に著明な好酸球増多を認める．

Cottinらの提唱した診断基準によると[2]，1）1ヶ月以内，とくに1週間以内の急性発症する発熱性の呼吸器症状，2）胸部X線写真で両側びまん性の浸潤影，3）PaO_2が60Torr以下，PaO_2/FiO_2

表2　BALF検査所見

Infusion	**200**	**ml**
Recovery Rate	**84**	**%**
Total cell count	**3.95×10^5**	**/ml**
Macrophage	**45.2**	**%**
Lympocytes	**4.6**	**%**
Neutrophils	**0.0**	**%**
Eosinophils	**50.0**	**%**
CD4/8 ratio	**1.7**	
Acid-fast bacilli	**(-)**	
Culture	**normal flora**	
Cytology	**class I**	

表3　退院後経過

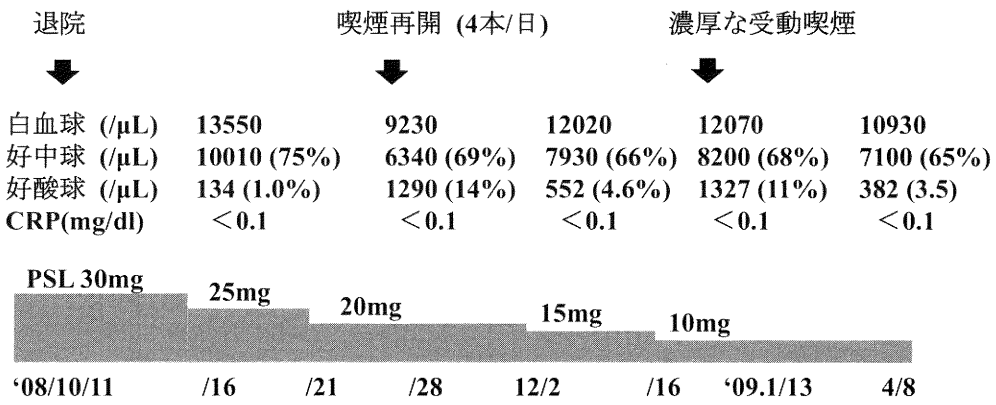

が300mmHg以下あるいは室内空気でSpO_2が90％未満の低酸素血症，4）BALF中の25％を超えた好酸球増加を伴う肺好酸球症，5）感染や肺好酸球症を起こすことが知られている薬剤の曝露なども含めて明らかな原因がないこと，とされている．本症例では上記診断基準1）～5）を満たしており，AEPと診断した．

AEPは原因不明な点が多いが，なんらかの吸入抗原に対するhypersensitivity reactionと考えられている[3]．これまで関連が示唆された例としては，喫煙のほか，環境真菌，粉塵，花火などが報告されているが，本邦においては喫煙によるAEPの報告が最も多い[4)－8)]．喫煙負荷試験の陽性例も報告されており，典型例では喫煙数時間後に発熱，呼吸機能低下，浸潤影の出現が認められている．本症例では，喫煙の再曝露後に軽微ながら咳嗽，息切れなどの呼吸器症状の出現と，末梢血中の好酸球増多を認め，喫煙中止により速やかに改善を認めた．

一方で誘発試験陽性例において，一定期間の後に喫煙を再開しても症状，検査値の再燃が認められない症例が報告されており，免疫寛容によるものと考えられている[9]．本症例で再燃時に臨床症状が軽微であった理由として，ステロイドの内服による影響の他，免疫寛容も関与していた可能性が考えられた．

今回，喫煙との関連が示唆されたAEPを経験した．喫煙関連のAEPにおける発症メカニズムは依然として不明な点が多く，さらなる症例の蓄積が必要であり，安全かつ標準的な負荷試験の確立が望まれる．

文　献

1）Allen JN, Pacht ER, Gadek JE and Davis WB: Acute eosinophilic pneumonia as a reversible cause of noninfectious respiratory failure. N Eng J Med 321: 569－574, 1989.

2）Cottin V and Cordier JF: Eosinophilic pneumonias. Allergy 60: 841－857, 2005.

3）Badesch DB, King TE Jr and Schwrz MI: Acute eosinophilic pneumonia: a hypersensitivity phenomenon?. Am Rev Respir Dis 139: 249－252, 1989.

4）Miyazaki E, Sugisaki K, Shigenaga T, Matsumoto T, Kita S, Inobe Y and Tsuda T: A case of acute eosinophilic pneumonia caused by inhalatiaon of Trichosporon terrestre. Am J Respir Crit Care Med 151: 541－543, 1995.

5）Rom WN, Weiden M, Prezant D, Garcia R, Yie TA, Vathesatogkit P, Tse DB, McGuinness G, Roggli V and Prezant D: Acute eosinophilic pneumonia in a New York City firefighter expose

to World Trade Center dust. Am J Respir Crit Care Med 166: 797 - 800, 2002.

6) Hirai K, Yamazaki Y, Okada K, Furuta S and Kubo K: Acute eosinophilic pneumonia associated with smoke from fireworks. Intern Med 39: 401 - 403, 2002.

7) Shiota Y, Kawai T, Matsumoto H, Hiyama J, Tokuda Y, Marukawa M, Ono T and Mashiba H: Acute eosinophilic pneumonia following cigarette smoking. Intern Med 39: 830 - 833, 2000.

8) Watanabe K, Fujimura M, Kasahara K, Yasui M, Myou S, Kita T, Watanabe A and Nakao S: Acute eosinophilic pneumonia following cigarette smoking: a case report including cigarette-smoking challenge test. Intern Med 41: 1016 - 1020, 2002.

9) Shintani H, Fujimura M, Ishiura Y and Noto M: A Case of Cigarette Smoking- Induced Acute Eosinophilic Pneumonia Showing Tolerance. Chest 117: 277 - 279, 2000.

（平成22年2月5日受付）