症　例　報　告

膵頭部の膵管内乳頭粘液腫瘍（IPMN）に胆嚢炎を伴う胆嚢結石症を合併し，治療方針の決定に苦慮した１例

岡村　拓磨・渡辺　直純・林　　達彦
村山　裕一・清水　武昭
新潟県厚生連村上総合病院外科

A Case of Intraductal Papillary Mucinous Neoplasm（IPMN） in Pancreas Head with Acute Cholecystitis

Takuma OKAMURA, Naozumi WATANABE, Tatsuhiko HAYASHI
Yuichi MURAYAMA and Takeaki SHIMIZU

Murakami General Hospital Surgery

要　旨

2006年に作成されたIPMN国際ガイドラインでは，悪性の可能性が高い症例（主膵管型，3cm以上の嚢胞径，壁材結節あり）を絶対的手術適応とし，有症状例を相対的手術適応としている．絶対的手術適応ではないIPMN症例の経過観察中に，胆嚢炎を伴う胆嚢結石症を繰り返し，治療方針の決定に苦慮した１例を報告する．症例は70代男性．近医で胆嚢炎を伴う胆嚢結石症と診断され，保存的治療後に当科を紹介された．術前CT検査で胆嚢結石と，偶然に膵頭部にIPMNが認められた．IPMNは分枝型，嚢胞径は3cm未満で，壁材結節を認めず，ガイドライン上は手術の絶対適応ではなかった．手術待機中に腹痛，黄疸が３回出現し，いずれも抗菌薬投与で速やかに軽快した．胆嚢炎もしくはIPMNによる症状であり，膵頭十二指腸切除を勧めたが，患者の強い希望によりまず腹腔鏡下胆嚢切除術を施行した．術後早期より腹痛，黄疸が出現し，一ヵ月間の経過観察の後も，黄疸は遷延した．一連の腹痛，黄疸症状はIPMNにより出現した症状と判断し，待機的に幽門輪温存膵頭十二指腸切除術を行った．術後は麻痺性腸閉塞が出現したが，保存的に軽快した．病理学的には膵管内乳頭粘液腺腫であった．IPMNの症状は，産生粘液の膵管閉塞による膵炎症状であることが多いとされる．本症例ではアミラーゼの上昇が軽度であることや，画像所見から膵炎は否定的であり，IPMNが総胆管に近接して存在し，かつ症状出現時にはビリルビンの上昇を随伴していたことより，IPMNによる総胆管の圧迫が，症状の原因であったと考えられた．また胆嚢結石はIPMNの存在による胆汁うっ滞によって生

Reprint requests to: Takuma OKAMURA
Division of Digestive and General Surgery
Niigata University
1-757 Asahimachi-dori Chuo-ku,
Niigata 951-8510 Japan

別刷請求先：〒951-8510　新潟市中央区旭町通１-757
新潟大学消化器・一般外科（第一外科）
岡村拓磨

じた可能性があり，症状改善にはIPMNの切除が必要であったと考えられた．

キーワード：IPMN，ガイドライン，手術治療，胆嚢炎

緒　言

2006年にIPMNの治療方針に関する国際ガイドラインが作成され，手術適応について示された．その中には，「症状を有する」という項目があるが，腹痛，黄疸といった症状は他の胆道系疾患でも起こりうる．今回，我々はIPMNと胆嚢炎を伴う胆嚢結石症が同時に存在し，治療方針の決定に苦慮した症例を経験したので報告する．

症　例

症例：70代，男性．

主訴：腹痛，発熱．

既往歴：特記事項なし．

現病歴：腹痛，発熱を主訴に近医を受診．肝機能異常があり，腹部エコーで胆嚢炎を伴う胆嚢結石症と診断された．抗菌薬の内服で保存的に軽快後，腹腔鏡下胆嚢切除術を希望し，当科を受診した．当院の術前CT検査で偶然に，膵頭部のIPMNが発見された．IPMNの精査後，治療方針を決定することとしたが，3週間後に腹痛で受診，急性胆嚢炎の診断で入院した．抗菌薬投与により，改善，退院したが，直後に炎症の再燃があり，再入院し，同様の治療を行った．IPMNによる症状の可能性も考え，患者に膵頭十二指腸切除術を勧めた．しかし患者の希望でまず腹腔鏡下胆嚢摘出術を行うことになった．術後3病日より，腹痛が出現し，黄疸（総ビリルビン値4.5mg/dl），肝機能異常が認められた．抗生剤治療により保存的に改善し，退院したが，1ヶ月後の外来経過観察の後も総ビリルビン値は1台後半より下降しなかった．一連の症状はIPMNに伴う症状であったと判断し，幽門輪温存膵頭十二指腸切除術（PpPD）を施行した（**図1**）．

腹部CT所見：胆嚢頚部に石灰化した胆嚢結石を認めた．胆嚢壁は全周性に肥厚し，周囲には脂肪織濃度の上昇があり，胆嚢炎の所見であった（**図2a**）．膵頭部には2.4×2.5cmの粘液性腫瘍が認められた（**図2b**）．

ERCP所見：副膵管より造影される多房性嚢胞腫瘍を認めた．主膵管の拡張は認めなかった（**図3**）．

MRCP所見：総胆管結石は認めなかった（**図4**）．

EUS所見：数珠状に拡張した分枝と主膵管の交通を認めた．拡張分枝内に壁在結節は認めなかった（**図5a**）．粘液腫瘍は，総胆管に近接していた（**図5b**）．

手術所見：胆嚢摘出後であるが，癒着は少なく，比較的容易に切除が可能であった．術中迅速病理組織診断で乳頭粘液腫の診断であった．幽門輪温存膵頭十二指腸切除，D1リンパ節郭清，Child法による再建を行った．

病理組織診断：膵管内乳頭粘液腺腫で，悪性所見は認めなかった（**図6**）．

術後経過：遷延する麻痺性腸閉塞を合併したが保存的に改善し，術後48病日で退院した．

考　察

2006年にIPMNの治療方針に関する国際ガイドラインが作成され，悪性の可能性が高いと考えられるものと，臨床症状を呈するものが手術適応とされた[1]．2004年に行われた全国調査では，IPMN全症例の37.1％が有症状で，腹痛がもっとも高頻度であった．また，同調査では随伴性膵炎を13.7％，急性膵炎の合併を7％に認め[2]，急性・慢性膵炎が腹痛の原因として重要であると考えられ，実際にそれらの報告は散見される[3)－6)]．これは腫瘍の産生する粘稠な粘液が，膵管を閉塞することによるとされている．

本症例の腹痛の原因であるが，発作時のアミラーゼの上昇は軽度であり，画像上も膵臓の腫大は認められず，膵炎としては否定的であった．微小膵炎を合併していた可能性はあるものの，やはり

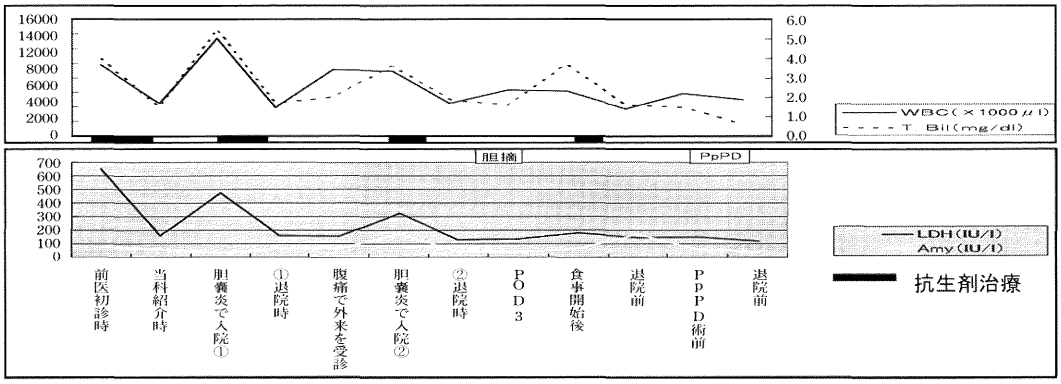

図１　臨床経過．胆摘後も炎症の増悪，黄疸を認めたが，膵頭十二指腸後は改善を認めた．

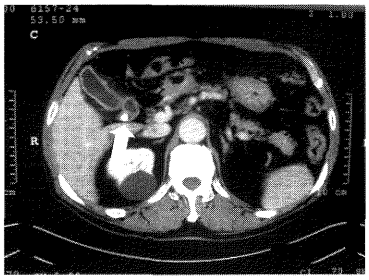

図 2a　有症状時の腹部 CT 画像
胆嚢頚部に石灰化した結石と胆嚢壁の肥厚を認める．胆嚢周囲に脂肪織炎を認める．

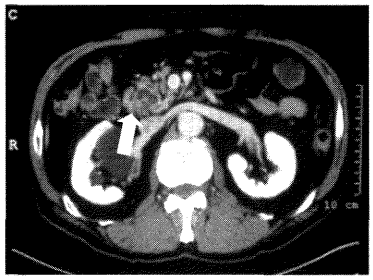

図 2b　腹部 CT 画像
膵頭部に長径 2.5cm 大の粘液腫瘍を認める．

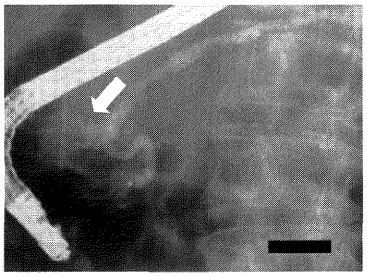

図３　ERP 画像
副膵管から造影される多房性嚢胞腫瘍を認める．主膵管の拡張は認められない．

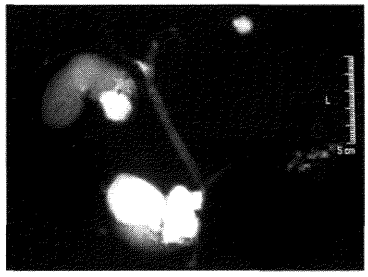

図４　MRCP 画像
総胆管に結石，拡張を認めない．

血液性化学所見，画像所見からは胆嚢炎・胆管炎による症状であったと考えられた．

本症例は腹腔鏡下胆嚢摘出術後に症状の改善がなく，膵頭十二指腸切除術を施行した．しかし膵頭十二指腸切除術は，術後合併症の頻度がけして少なくなく[7]，本症例に最初から施行するのは Over surgery であった可能性がある．本症例は，IPMN による総胆管の圧迫が原因で生じたものであり，閉塞胆石の成因として，膵頭部腫瘍による胆汁うつ滞があったと推測される．病態の改善のためには，結果的には膵頭十二指腸切除が必要であった．

近年，十二指腸温存膵頭切除術[8]，膵分節切除術[9]，膵鈎部切除術[10]など IPMN に対する膵縮小手術術式が相次いで提唱され，その適応が論じられている[11)－13)]．QOL 維持のために，悪性の可能性が低い症例は進展範囲のみの切除を行うべきという意見がある一方[13]，IPMN は多中心性発生，表層拡大のため再発が高率であり縮小手術を勧められないとする意見[14]や，縮小手術による切除例の検討で，断

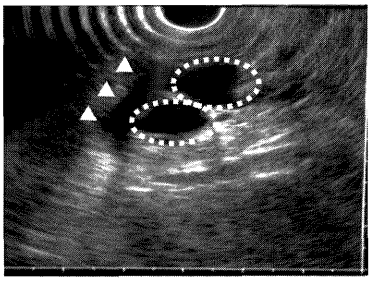

図5a　EUS画像
拡張分枝（楕円印）を認め，主膵管（三角印）との交通を認める．拡張分枝内部に乳頭状の結節は認めない．

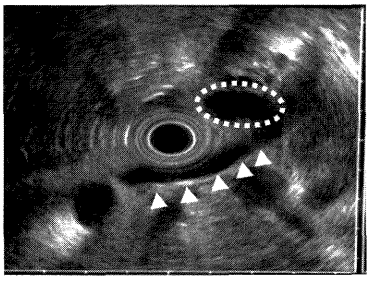

図5b　EUS画像
粘液腫瘍（楕円印）は総胆管（三角印）に近接している．

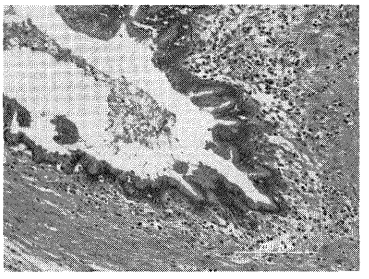

図6　病理組織所見（HE染色，対物20倍）
拡張膵管と，その内部に粘液の貯留を認める．膵管上皮細胞に悪性所見は認めない．

端陽性が50％であったとする報告もあり[15]，現在のところ縮小手術選択の基準は明らかではない．

今後とも本症例のような症例の取り扱いには，検討を要すると思われる．

結　　語

IPMNに胆石胆嚢炎が合併し，治療方針の決定に苦慮した1症例を経験したので報告した．

参考文献

1）国際膵臓学会ワーキンググループ：MCN/IPMN国際診療ガイドライン．医学書院，2006.

2）鈴木　裕，杉山政則，山口高史，阿部展次，柳田修，正木忠彦，森　俊幸，跡見　裕：膵管内乳頭粘液性腫瘍（IPMN）全国調査の解析と問題点．消化器内視鏡，19: 1069 - 1073, 2007.

3）中村雄太，中澤三郎，山雄健次，芳野純治，乾和郎，山近　仁，印牧直人，奥嶋一武，岩瀬輝彦，滝　徳人，寺本佐世子，高島東伸，服部外志之，荒川　明，三好広尚，高　勝義：急性膵炎を契機に発見された膵管内微小乳頭腺腫の1例．日消誌 94: 310 - 314, 1997.

4）平松聖史，松浦　豊，河野　弘，北川喜己，山中秀高，川井　覚，杉浦友則，河合　徹，岡島明子，西垣英治，神部隆吉，佐竹立成，加藤　洋：慢性膵炎の急性増悪にて発症した粘液産生に乏しい膵管内乳頭腫（IPMT）に由来する浸潤性膵管癌の1例．胆と膵 22: 1017 - 1022, 2001.

5）高野伸一，佐藤　公，薬袋裕子，渡辺義行，深澤光晴，俵　章夫，大塚博之，北原史章，久保克浩，中村俊也，小嶋裕一郎，榎本信幸，板倉　淳，藤井秀樹：急性膵炎を繰り返したIPMTの1例．胆と膵 25: 383 - 387, 2004.

6）御供真吾，佐々木亮孝，舩渡　治，板橋英教，藤田倫覚，武田雄一郎，星川浩一，高橋正浩，新田浩幸，川村英伸，上杉憲幸，菅井　有，中村眞一，若林　剛：急性重症膵炎で発症した混合型IPMNの1切除例．膵臓 21: 519 - 524, 2006.

7）今泉俊英：膵頭十二指腸切除術・術後合併症とその対策．日消外誌 29: 127 - 131, 1996.

8）Hirano S, Kondo S, Ambo Y, Tanaka E, Morikawa T, Okushiba S and Katoh H: Outcome of duodenum - preserving resection of the head of the pancreas for intraductal papillary - mucinous neoplasm. Dig Surg 21: 242 - 245, 2004.

9）渡辺五朗，松田正道，梶山美明，歌川晴司，小野由雅，鶴丸昌彦：膵鈎状部切除術の手技と成績．胆と膵 12: 1369 - 1372, 1991.

10）池田靖洋，松本伸二，真栄城兼清，岡本　潔，広吉元正，宮崎　亮，安波洋一，中山吉福，岩永真一：膵分節切除・尾側膵空腸吻合術．消外 18: 77 - 84, 1995.

11）木村　理，森谷敏幸，渡邊利広，神尾幸則，平井一郎：IPMNに対する外科治療指針の現況．膵臓 23: 473 - 480, 2008.

12）花崎和弘，宗景匡哉，上村　直，前田広道，岡林雄大：膵管内乳頭粘液性腫瘍に対する膵縮小手術－十二指腸胆管温存膵頭切除術を中心に－．外科治療 100: 97 - 101, 2009.

13）加藤健太郎，近藤　哲，平野　聡，土川貴裕，七戸俊明，田中栄一：膵癌およびIPMNの切除範囲を考える．臨外 63: 1215 - 1220, 2008.

14）Sauvanet A, Partensky C, Sastre B, Gigot JF, Fagniez PL, Tuech JJ, Millat B, Berdah S, Dousset B, Jaeck D, Le Treut YP and Lethooblon C: Medical pancreatectomy: A multi - institutional retrospective study of 53 patients by French pan - creas club. Surgery, 132: 836 - 843, 2002.

15）渡辺五朗，松田正道，橋本雅司，峯　真司，上野正紀，木ノ下義宏，堤　謙二，宇田川晴司，横山剛，的場周一郎，澤田寿仁：膵鈎部切除術の適応と術式．外科 65: 1652 - 1655, 2003.