

学位研究紹介

Mineral trioxide aggregate による直接
覆髄後の修復過程における, Nestin,
Osteopontin, および増殖細胞の免疫組
織化学的解析Immunohistochemical Analysis of
Nestin, Osteopontin and Proliferating
Cells in the Reparative Process of
Exposed Dental Pulp Capped with
Mineral Trioxide Aggregate

新潟大学大学院医学総合研究科 口腔生命科学専攻
口腔健康科学講座 う蝕学分野
靱立 桃子

Division of Cariology, Operative Dentistry and Endodontics,
Department of Oral Health Science
Niigata University Graduate School of Medical and Dental
Sciences
Momoko Kuratate

【緒 言】

直接覆髄材として近年 Mineral Trioxide Aggregate (MTA) が注目されている。MTA は覆髄面に被蓋硬組織の形成による治癒を高率に誘導し、生体親和性や封鎖性にも優れるという報告がなされている¹⁾。また、osteopontin, osteocalcin, osteonectin 等の硬組織形成に関与するタンパクを誘導するともいわれているが²⁾、未だその硬組織形成のメカニズムは完全には解明されていない。

そこで本研究では、MTA による直接覆髄後の修復過程の探究を目的として 5-bromo-2 -deoxyuridine (BrdU) ラベリングによる増殖細胞の検索、ならびに象牙芽細胞に発現する nestin³⁾、基質の石灰化に関与するといわれる osteopontin の局在の経時的変動について、免疫組織化学的検索を行った。

【材料と方法】

実験動物として 8 週齢 Wistar 系雄性ラットを用いた。

全身麻酔下で上顎第一臼歯を #1 ラウンドカーバイドバー (直径 0.8mm) で咬合面より露髄させ止血を施したのち、MTA による直接覆髄を行った。観察期間は術後 1 日, 3 日, 5 日, 7 日, 14 日とし、BrdU 腹腔内投与 2 時間後に 4 % パラホルムアルデヒドで灌流固定した。EDTA 脱灰後パラフィン切片を作製し、H-E 染色による組織学的観察ならびに、抗 BrdU, 抗 nestin, 抗 osteopontin 抗体による免疫染色を行い、光学顕微鏡で観察した。さらに、覆髄面直下の冠部歯髄における BrdU 陽性細胞数について統計学的解析 (一元配置分散分析) を行った。

【結 果】

術後 1 日で覆髄部直下に变性層が観察され (図 1a), その下層に軽度の炎症性細胞浸潤がみられた。5 日後では覆髄部直下に線維性基質形成が観察され (図 1b), 7 日後には薄い被蓋硬組織が形成された。14 日後では細管構造を示す象牙質様基質が認められた (図 1c)。

Nestin 陽性細胞は術後 3 日より变性層下に出現し、5 日後では線維性基質直下に配列するとともに (図 1d), その下層にも分布していた。7 日, 14 日後では被蓋硬組織直下に配列する象牙芽細胞様細胞が主として標識された (図 1e)。Osteopontin の反応は 1 日後から歯髄变性層直下に認められ、5 日後では線維性基質表層に強い反応が確認された。7 日, 14 日後では被蓋硬組織の表層に反応が認められた (図 1f)。BrdU 陽性細胞は 3 日後に変性層下層や血管周囲に多数出現し、以後減少した。3 日後の陽性細胞数は他の時点と比較して有意に多数であった。

【考 察】

今回の結果は、MTA が象牙質様基質による被蓋硬組織形成を高率に誘導することを追認するものであり、誘導される修復過程が水酸化カルシウムによるものと基本的に同一であることが示された。しかしながら、MTA では、初期の炎症反応が水酸化カルシウムと比べて軽微と思われる。

BrdU ラベリングの結果、術後 3 日をピークとして露髄部直下と血管周囲で細胞増殖活性が増大することが確認されたが、その時点で新しい線維性基質の形成は不明

確であった BrdU で標識された細胞が新生象牙芽細胞様細胞に分化するか否かは今回の結果からは断定できないものの、これらの結果は先行研究⁴⁾と一致するものであった。

今回の結果から nestin が新生象牙芽細胞様細胞のマーカーとして有用であることが示唆された。また、特に術後 3 日、5 日では典型的な新生象牙芽細胞様細胞以外にも陽性像がみられたが、この所見から、分化途上の前駆細胞も修復過程初期に nestin を発現することが推察される。

Osteopontin 陽性反応は、修復象牙質形成の起点と考えられる変性層と歯髄の境界で明瞭に観察された。従って、osteopontin が同部で、新生象牙芽細胞の前駆細胞の誘導、これらの分化の制御、マクロファージの集積誘導、石灰化硬組織形成にさきがけたカルシウムイオンの集積促進など、さまざまな役割を担っていることが推察される。

【結 論】

MTA による直接覆髄後の修復過程では、その初期に歯髄表層に osteopontin が沈着したのち細胞増殖活性が亢進し、次いで nestin 陽性の新生象牙芽細胞様細胞が出現して被蓋硬組織形成が生じることが示された。これらの結果から、MTA に対する反応は歯髄が生来備える創傷治癒過程を主として反映したものであること、およ

び osteopontin はその過程の発動に何らかの役割を果たしていることが示唆された。

【文 献】

- 1) Iwamoto CE, Adachi E, Pameijer CH, Barnes D, Romberg EE, Jeries S. Clinical and histological evaluation of white ProRoot MTA in direct pulp capping. *Am J Dent* 19 (2) :85-90, 2006.
- 2) Nakayama A, Ogiso B, Tanabe N, Takeichi O, Matsuzaka K, Inoue T. Behaviour of bone marrow osteoblast-like cells on mineral trioxide aggregate: morphology and expression of type I collagen and bone-related protein mRNAs. *Int Endod J* 38 (4) :203-10, 2005.
- 3) About I, Laurent-Maquin D, Lendahl U, Mitsiadis TA. Nestin expression in embryonic and adult human teeth under normal and pathological conditions. *Am J Pathol.* 157 (1) :287-95, 2000.
- 4) Yamamura T. Differentiation of pulpal cells and inductive influences of various matrices with reference to pulpal wound healing. *J Dent Res.* 64 (4) :530-40, 1985.

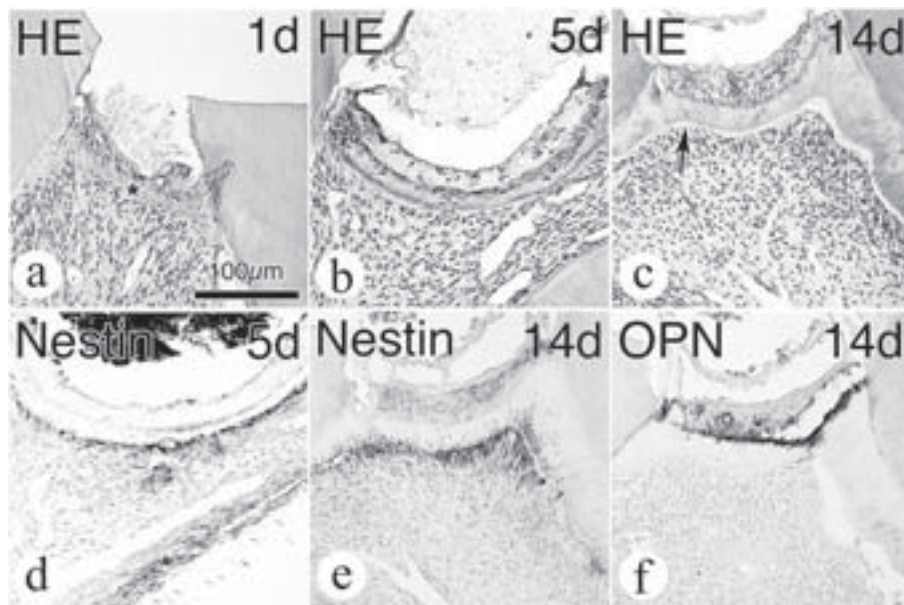


図 1 : MTA による直接覆髄後のラット臼歯歯髄の組織像

a-c: HE 染色。覆髄部直下には術後 1 日 (a) では変性層 () が、また術後 5 日 (b) では線維性基質形成 () が認められる。14 日後 (c) には細管構造を伴う新生象牙質様基質 (矢印) が観察される。

d, e : nestin 免疫染色。陽性細胞は術後 5 日 (d) では線維性基質直下、また 14 日 (e) では被蓋硬組織直下に配列している。

f : osteopontin 免疫染色 (術後 14 日)。陽性反応は被蓋硬組織表層に認められる。