

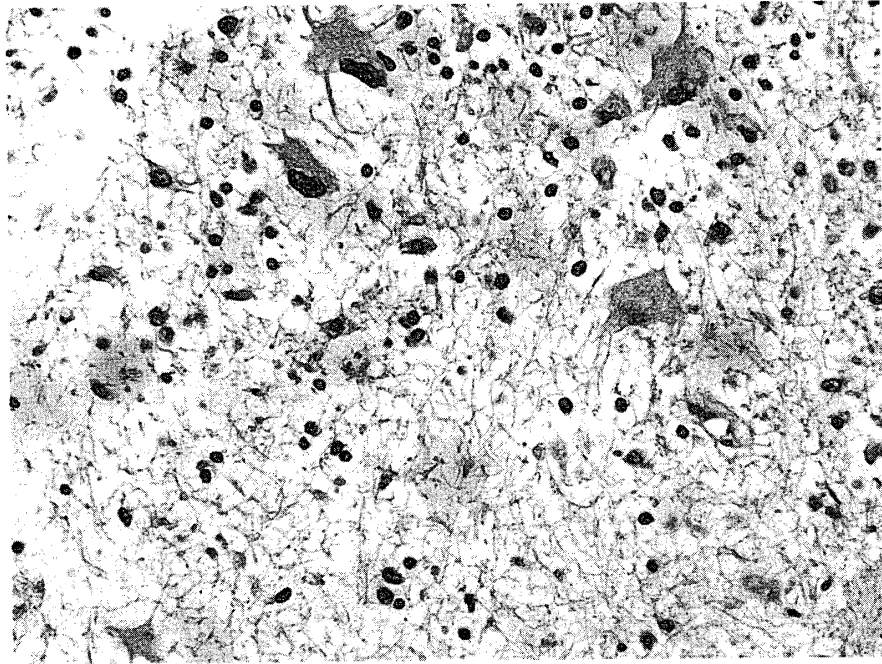図1 組織球の増生を伴う小型から中型のリンパ球浸潤と反応性 astrocyte の増殖を認めた (HE).

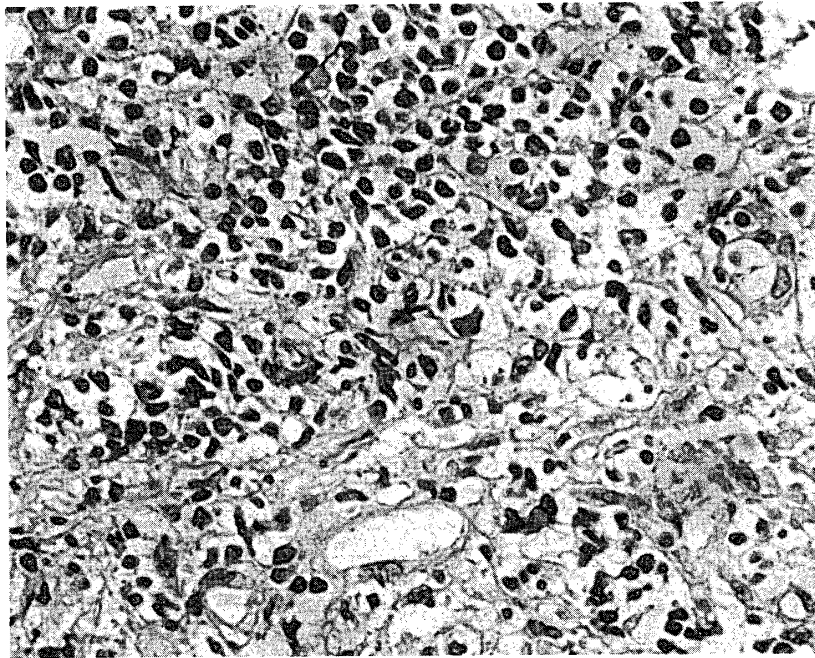


図2 T cell と B cell からなるリンパ球が瀰慢性に浸潤し、一部では血管周囲に集簇していた (HE).