

学 位 研 究 紹 介

自己硬化型 α -TCP系骨補填材に対する
骨組織の反応Histological Examination on Bone
Tissue response to Self-setting α -
TCP Bone Substitute.

新潟大学大学院医歯学総合研究科
加齢・高齢者歯科学分野

羽尾 博嗣

Divisions of Oral Health in Aging and Fixed Prosthodontics,
Niigata University Graduate School of
Medical and Dental Sciences
Haneo Hirotsugu

【目 的】

近年、生体補填材料を用いた再生医療により、組織再建および生体機能の回復が行われている。骨再生には、ハイドロキシアパタイトや β -TCPなどの骨補填材が用いられているが、これらは顆粒状であるため、充填操作が技術的に困難である点と術後に流出しやすく維持が難しく、満足しえるものとは言い難い。これに対して、近年開発された自己硬化型補填材である α -TCPセメント（バイオベックス：BIOPEX）は、短時間で硬化し、補填形状を自由に変えられるという特性を有している。このバイオベックスは、既に整形外科領域において骨欠損部の補填や骨折片とプレートとの固定など、多岐に渡って用いられている。高い操作性、維持性ばかりでなく、骨再生能においても良好な結果を得ている。しかしながら、バイオベックスの骨接着性、骨形成のメカニズムについては詳細な報告が無く、その治癒過程における細胞動態の詳細については未だ明らかになっていない。そこで我々は、動物モデルを用いて骨欠損部にバイオベックスを充填し、骨基質との接着性や新生骨との関連性を組織化学的に検討した。

【方 法】

実験動物には生後12週齢の雄性Wistar系ラットを用いた。大腿骨皮質骨に滅菌生理食塩水注水下にてスチール製ラウンドバー（直径1.5mm）を用いて骨窩洞を形成した。その後、骨窩洞底部を#40の手用リーマーにて骨髄

へ穿孔させた後、自己硬化型 α -TCPセメント（「BIOPEX」三菱マテリアル(株)）を粉液比3.0にて練和し充填した。術後、1, 5, 10, 20, 30, 40日目にラットを灌流固定し、通法にて大腿骨のパラフィン切片を作製後、アルカリホスファターゼ(ALP)免疫染色とアゾ色素法による酒石酸抵抗性酸性ホスファターゼ（TRAP）染色の二重標識を行った。

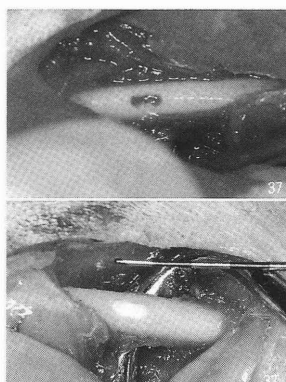


図 1

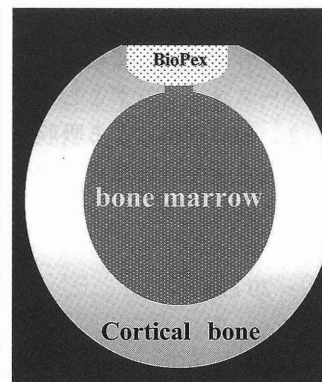


図 2

図 1：12週齢雄性Wistar系ラット大腿骨の皮質骨に直径1.5mmの骨窩洞を形成し、窩底部と骨髄を歯科用リーマーにて穿孔させた（上図）。その後、骨外膜を剥離しバイオベックスを窩洞内に充填した（下図）。また、片側の大腿骨皮質骨には骨充填を施さず、コントロールとした。

図 2：バイオベックスを大腿骨皮質骨に充填した模式図

【結果と考察】

バイオベックス非充填群 1 日目では、骨髄腔から穿孔部を通して窩洞内へ移動したALP陽性細胞が観察された。5 日目では急速に形成された線維性骨に多数のALP陽性骨芽細胞が認められたが、破骨細胞を観察することは出来なかった。10 日目では、線維性骨が窩洞を満たし、20 日目では新生骨内に骨髄組織の形成が認められた。すなわち、本来、緻密な皮質骨が存在する部位に骨髄組織が残存し、それは実験期間の40 日目までの非充填群において観察された。一方、実験群 1 日目では、骨髄から移動してきた細胞群が窩洞底面とバイオベックスの境界に入り込み、破骨細胞はバイオベックス表面上に位置していた。5 日目では、窩洞底部に面したバイオベックス表面に多数の破骨細胞が位置したが、それら破骨細胞はバイオベックスを容易に吸収できないため、窩洞底面からバイオベックスに向かって形成される新生骨は、比

較的緻密な骨構造を示した。また一方で、バイオペックスと既存骨基質が直接接触している部分が認められ、このような組織像は実験群10日まで認められた。術後20日ではバイオペックスと既存骨とが直接接触している部分が局所的に認められるものの、破骨細胞により吸収されたバイオペックス表面に新生骨が沈着する像が観察され、バイオペックスは骨リモデリングによって新生骨へと置換されることが示唆された。これは、観察期間40日まで認められ、実験群では、非充填群のような線維性骨の形成や骨髓組織の形成は認められず、骨窩洞は緻密骨で置換されていた。

以上のことからバイオペックスは、

1. 骨基質と直接結合して保持されるので骨窩洞へのスペースメーカーとしての役目を果たす。
 2. 破骨細胞による吸収が遅いため、引き続いて形成される新生骨は緻密で強固な骨基質を誘導する。
- と考えられる。

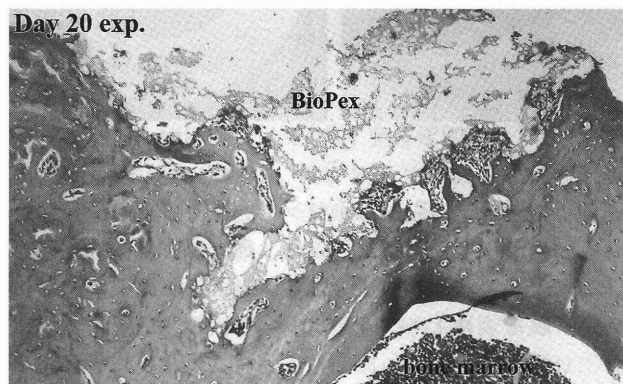


図3

図3：既存の皮質骨から新生骨が局所的に突起状に新生骨が窩洞内部に向かって形成されている

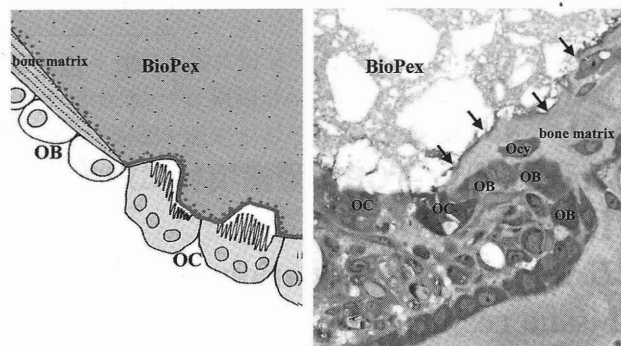


図4

図4：バイオペックスが徐々に破骨細胞により吸収され、その背後の既存骨に骨芽細胞が新生骨を形成することを示唆したシェーマ（左図）とそのSEM像（右図）。

【ま と め】

バイオペックスは単なる骨補填剤ではなく、確実に骨組織に置換されることが分かった。

バイオペックスは、徐々に新生骨に置換されることで、緻密な骨基質形成を可能にする、有用な骨充填材であることが示唆された。